Volume 12 Numero 4, Anno 2009
Poste Italiane S.p.A.
Spedizione in abbonamento postale 70% DCB Firenze I
contiene I.P.

L'INFORMATORE ENDODONTICO

E. Berutti, MD, DDS

G. Cantatore, MD, DDS

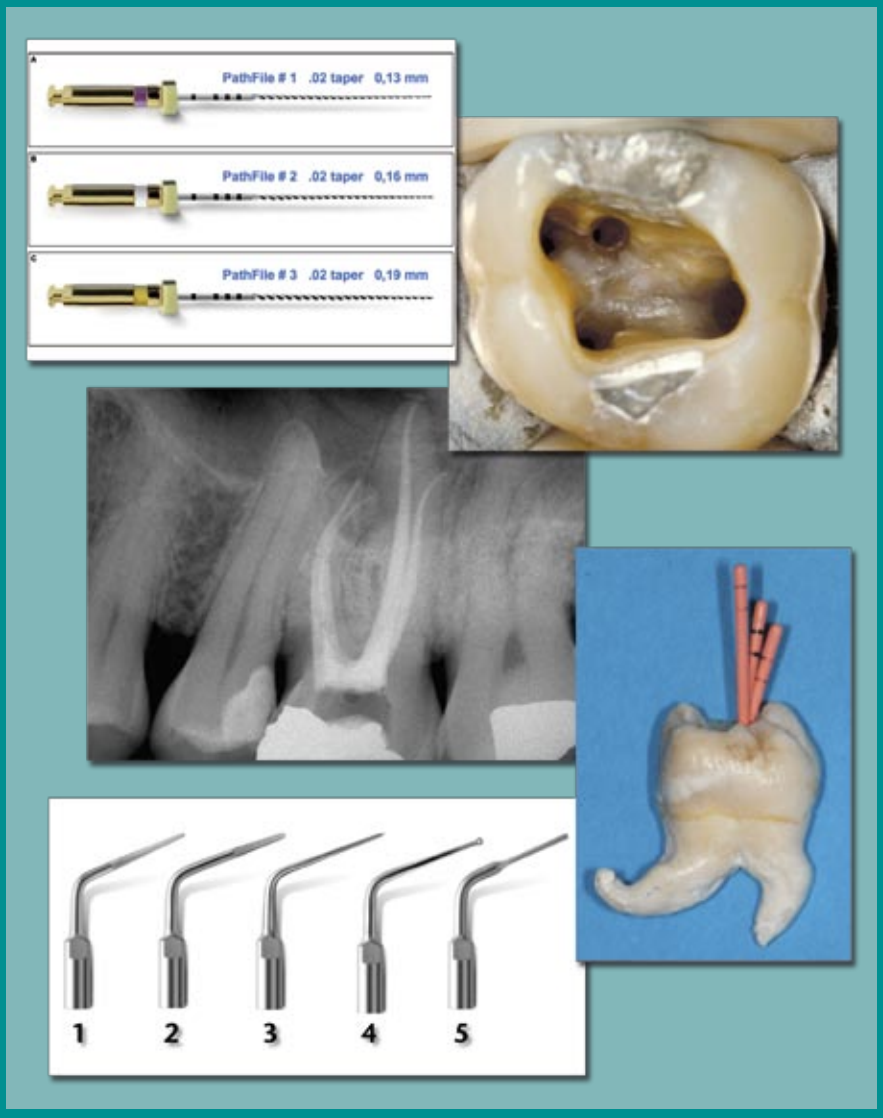

PathFile: un nuovo strumento rotante in Nichel Titanio per il preallargamento e la creazione del Glide Path meccanico

Le nuove punte da ultrasuoni per endodonzia StartX

Le più comuni credenze errate circa l'otturazione veicolata da carrier

Nr. 4 Anno 2009

MASSIMOCAPPELLACCIODESIGN

Università degli Studi di Torino

Dental School - Lingotto

Master Post-Universitario di II Livello:

"Microendodonzia Clinica e Chirurgica"

Direttore: Prof. Elio BERUTTI

Contatti:
Coordinatore del Master: Dr. Damiano Pasqualini
E-mail: damiano.pasqualini@unito.it
Cell: +39.335.451.070

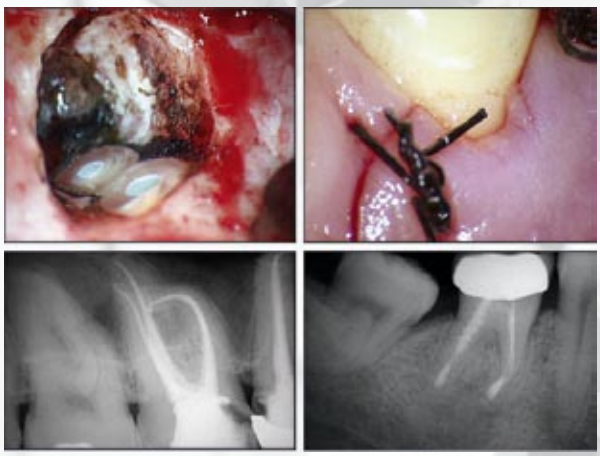

Programma del Master:
Il Master, della durata di un anno, prevede lezioni teoriche ed esercitazioni pre-cliniche su simulatori e denti estratti per apprendere l'utilizzo del microscopio operatorio.
Seguiranno poi esercitazioni di microendodonzia clinica e chirurgica su pazienti.
Per accedere è necessario possedere una preparazione adeguata in campo endodontico.

ZEISS · Hu-Friedy · EMS · SIMIT · DENTSPLY MAILLEFER



Sommario

Pag. 2 **Editoriale**

A. Castellucci, MD, DDS

Pag. 6 **PathFile: un nuovo strumento rotante in Nichel Titanio per il preallargamento e la creazione del Glide Path meccanico.**

G. Cantatore, MD, DDS
E. Berruti, MD, DDS
A. Castellucci, MD, DDS

Pag. 28 **Le nuove punte da ultrasuoni per endodonzia StartX.**

E. Berutti, MD, DDS
G. Cantatore, MD, DDS
A. Castellucci, MD, DDS

Pag. 42 **Le più comuni credenze errate circa l'otturazione veicolata da carrier.**

L. Stephen Buchanan, DDS, FICD, FACD

Pag. 66 **International meetings**

L'INFORMATORE ENDODONTICO
Vol. 12, Nr. 4
4 Trimestre 2009

Direttore Responsabile
Dr.Arnaldo Castellucci
e-mail: *castellucci@dada.it*

Impaginazione e grafica copertina
Studio Ciapetti Firenze - *www.studiociapetti.com*

Editore
Edizioni Odontoiatriche Il Tridente S.a.s.

Sede Legale
Viale dei Mille, 60 - 50131 Firenze

Direzione, redazione, pubblicità, abbonamenti e diffusione
Tel. 055 500 1312 - Fax 055 500 0232
www.iltridente.it
e-mail: *info@iltridente.it*
abbonamenti@iltridente.it

Registrazione
Tribunale di Firenze n° 4661 del 23/1/97.
Sped. in abb. postale 70% Filiale di Firenze

Stampa
Nova Arti Grafiche - Signa (FI)

Finito di stampare nell'Aprile 2010

Tutti i numeri delle varie annate sono consultabili sul sito

www.endocastellucci.it

Editoriale

Dr. Arnaldo Castellucci

Italiani, arrangiatevi !

Nell'ormai lontano 1977 mi sono specializzato in Odontoiatria e Protesi Dentaria ed ho quindi esercitato la professione come dentista generico per quattro anni. Durante questo periodo ho odiato sempre più la protesi mentre mi sono innamorato dell'Endodonzia. Ero rimasto particolarmente colpito dai capitoli di Schilder sulla preparazione e otturazione con guttaperca calda, pubblicati sulla Clinica Odontoiatrica del Nord America. Ricordo che un giorno, parlando con un parodontologo da poco tornato dall'aver conseguito il Master presso la Boston University, dissi: "Che bello se si potesse vivere di sola Endodonzia, senza il rumore della turbina che lima dei denti integri, senza aver rapporti con gli odontotecnici, senza dover vendere la protesi fatta da loro, ma essendo totalmente responsabili di qualcosa fatto unicamente da noi: la preparazione e l'otturazione del sistema canalare!" E ricordo come fosse ora che questo mi rispose: "Guarda che a Milano c'è chi esercita l'odontoiatria ed ha limitato la sua professione alla sola Endodonzia." Una settimana dopo ero nello studio dell'amico Dr. Giorgio Lavagnoli e pochi mesi dopo Giorgio era nel mio studio di Firenze a tenere un corso per un gruppetto di interessati. L'anno dopo Giorgio organizzava un gruppo di colleghi da portare in visita alla Boston University per seguire, nell'arco di due settimane, lezioni di Parodontolgia, Protesi, Ortodonzia ma soprattutto Endodonzia con il Prof. Herbert Schilder. In questo gruppo c'erano personaggi come Francesco Riitano, Giacomo Cavalleri, Agostino Scipioni, Nicola Perrini e numerosi altri. In quell'occasione presi il programma della Continuing Education e mi iscrissi a tutti i corsi che venivano organizzati in sequenza nei due anni successivi. Nell'estate 1980 ho trascorso quattro mesi nel reparto del Prof. Schilder, lavorando su pazienti, facendo un po' di ricerca al microscopio a scansione, assistendo alle lezioni fatte in quel periodo agli specializzandi (era l'anno in cui tra gli specializzandi c'era Gianfranco Vignoletti), e per dirla in poche parole, ho vissuto i 4 mesi più belli e formativi di tutta la mia carriera.

Sono tornato in Italia ed ho immediatamente dato una svolta decisiva alla mia vita professionale e al mio studio. Da allora infatti mi sono sempre occupato di sola Endodonzia, sia clinica che chirurgica, lavorando su pazienti inviati e rimandandoli regolarmente ai miei "referring dentists". Ho cercato di portare in Italia non solo la tecnica di Schilder, ma anche la mentalità e l'organizzazione di uno studio "superspecialistico".

Devo oggi ammettere che sono riuscito nel mio intento purtroppo solo in parte. Sono riuscito nel senso che da quasi 30 anni non ho rapporti con gli odontotecnici né mi occupo di altre branche che non siano l'Endodonzia, e questo mi ha dato e mi dà delle soddisfazioni enormi. Non sono riuscito nel senso che in Italia, dove non esiste (e chissà per quanti anni ancora!!!) una scuola post-laurea dove si insegna l'Endodonzia e quindi non esistono gli specialisti Endodontisti, non c'è l'abitudine di inviare i pazienti e si ricorre allo specialista (penso che dopo quasi 30 anni mi posso fregiare del titolo, anche se non ho un pezzo di carta che mi attesta come tale) solo quando si è nella "cacca" più totale. Il paziente ha da fare un ritrattamento, il collega gli ha rotto uno strumento in un canale, nel tentativo di rimuovere il frammento ha creato una perforazione che si è magari complicata con una tasca parodontale, bene a quel punto decide di prendere il telefono e di inviare il paziente, magari senza avvisare né lui né me della frattura dello

Vol. 12, Nr. 4 2009

strumento e della perforazione. Non si è capito che l'Endodontista è una persona di cui ci si può fidare ciecamente, in quanto farà la sua terapia e sarà poi ben lieto di rispedire il paziente a chi lo ha inviato. L'Endodontista non è colui che toglie di mano le patate bollenti e che risolve i casi disperati o quei casi disperati che qualcuno ha trasformato in "impossibili". L'Endodontista esiste anche per i denti vergini. La terapia endodontica deve essere fatta bene una volta nella vita, e se anche può sembrare che la cura costi più del previsto, costa sempre meno delle terapie alternative, protesiche o implantari.

Esattamente nove anni fa, poi, leggendo numerosi articoli clinici su riviste straniere non diffuse in Italia, ho avuto l'idea di far nascere una nuova rivista allo scopo di divulgare queste informazioni che altrimenti sarebbero rimaste sconosciute alla stragrande maggioranza degli italiani appassionati di Endodonzia. E così è nato "L'Informatore Endodontico", che in questi anni ha pubblicato circa 160 articoli, uno più interessante dell'altro. E' qui infatti che sono apparsi i primi articoli sull'MTA, sull'uso del microscopio, sull'uso degli strumenti in nichel titanio ProTaper e GT Rotary, sul System B etc. etc.

Il primo anno i quattro numeri della rivista sono stati spediti gratuitamente ad oltre 20.000 dentisti di tutta Italia, dopo di che è iniziata la campagna abbonamenti. Come ho più volte sottolineato, la rivista si è retta in questi anni sugli abbonamenti, dato che gli inserzionisti sono stati sempre in numero limitato, sia per mia scelta (non volevo disturbare gli articoli con troppa pubblicità) sia perché non è stato facile reperire sponsor disposti a pagare per una rivista che interessava un numero limitato di persone.

Ma oltre che sugli abbonamenti, si è retta anche sul finanziamento del sottoscritto, che non solo non ci si è arricchito, ma si è dovuto più di una volta frugare in tasca. Ho scritto innumerevoli lettere di sollecito agli abbonati ritardatari ed altrettante lettere alla ricerca di nuovi abbonati.

Il risultato è che nonostante abbia ricevuto moltissimi complimenti, nonostante mi sia stato detto che è la più bella rivista esistente in Italia non solo come contenuti ma anche come grafica, ebbene il numero degli abbonati non è cresciuto ma è rimasto costante ad un livello troppo basso perché la rivista possa continuare a sopravvivere.

Pertanto, e sono arrivato alla conclusione di questo mio lungo editoriale, consapevole di dare un grande dispiacere ai fedeli abbonati, come avevo più volte minacciato di fare, sono costretto a chiudere la rivista.

A me piace sfogliare le riviste straniere, piace leggere nuovi articoli soprattutto se clinici, conosco l'inglese, da anni non mi perdo i congressi dell'American Association of Endodontists o dell'International Federation of Endodontic Association e delle relative mostre merceologiche, dopo quasi 30 anni penso di saper fare l'Endodonzia, in altre parole posso "informarmi" anche da me, non ho bisogno della traduzione su carta stampata. E a coloro che non hanno voluto "informarsi" in tutti questi anni, mi rivolgo con lo stesso invito con cui si rivolse Totò (il Principe De Curtis) nel famoso film in cui lui e la sua famiglia andarono a vivere in una di quelle case che la Sig.ra Merlin alla fine degli anni 50 decise di chiudere: "Italiani, arrangiatevi!"



EndoVac®

la più importante evoluzione nell'ambito dell'irrigazione endodontica

L'innovativo sistema di irrigazione canalare a pressione apicale negativa permette la perfetta detersione del canale fino al terzo apicale

- consente il totale controllo degli irriganti
- riduce drasticamente i tempi di applicazione
- elimina il rischio di estrusione della soluzione irrigante

DISCUS DENTAL

Distributore esclusivo per l'Italia

SIMIT DENTAL srl
www.simitdental.it
info@simitdental.it

SIMIT DENTAL

PathFile™

UN GLIDE PATH SEMPLICE E SICURO PER TUTTI GLI ODONTOIATRI

NUOVO

"Ora anche l'operatore inesperto può ottenere risultati simili a quelli degli specialisti in endodonzia!"*

UNA SOLUZIONE ROTANTE IN NICKEL-TITANIO

Flessibili e resistenti alla fatica ciclica, questi nuovi strumenti offrono **diversi vantaggi rispetto ai files manuali.**

- Nessun trasporto del forame apicale quando la lunghezza di lavoro è troppo lunga
- Nessun gradino quando la lunghezza di lavoro è troppo corta

L'ANATOMIA ORIGINALE DEL CANALE È MAGGIORMENTE RISPETTATA

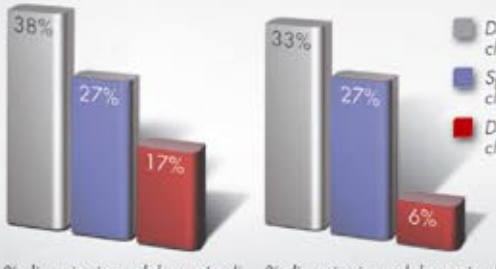

* Fonte: Elio Berutti, Giuseppe Cantatore, Arnaldo Castellucci, Giorgio Chiandussi, Francesco Pera, Giuseppe Migliaretti, and Damiano Pasqualini. "Use of Nickel-Titanium Rotary PathFile to Create the Glide Path: Comparison With Manual Preparing in Simulated Root Canals". Journal of Endodontics (article in press).

DENTSPLY MAILLEFER

www.dentsplymaillefer.com

Distribuito da

SIMIT DENTAL

www.simitdental.it

PathFile: un nuovo strumento rotante in Nichel Titanio per il preallargamento e la creazione del Glide Path meccanico

Giuseppe Cantatore MD, DDS
Elio Berutti MD, DDS
Arnaldo Castellucci MD, DDS

Figura 1a
Numero di simulatori di plastica sagomati prima della frattura del ProTaper S1, con e senza il pre-allargamento fino alla lima di calibro 20.

Figura 1b
Sono stati usati 410 denti umani estratti per un totale di 677 canali.

Gli strumenti rotanti NiTi hanno rivoluzionato l'endodonzia, permettendo anche all'operatore meno esperto di realizzare sagomature perfettamente tronco-coniche in armonia con l'anatomia originaria e migliorando notevolmente la prognosi anche di casi più complessi. Molti studi condotti sia "in vitro"[1-13] che "in vivo"[14-17] dimostrano ampiamente che la lega nichel-titanio è di gran lunga superiore all'acciaio, in quanto con gli strumenti in NiTi si possono sagomare in tutta sicurezza anche canali con curvature molto accentuate senza rischi di fare gradini o di raddrizzare le curve originali. Numerosi studi [16,17] hanno dimostrato che anche l'operatore privo di esperienza otteneva con l'uso del NiTi risultati migliori rispetto a quelli ottenuti con l'uso dell'acciaio. D'altra parte, l'uso del NiTi ha un serio limite, rappresentato da un maggiore rischio di frattura di strumenti rispetto all'acciaio.[18] Numerosi studi hanno quindi preso in considerazione l'influenza dei vari fattori sulla frattura degli strumenti rotanti in NiTi e hanno dimostrato che la loro frattura il più delle volte dipende da stress da torsione [19-25] e da stress da flessione.[21-23, 26,28]

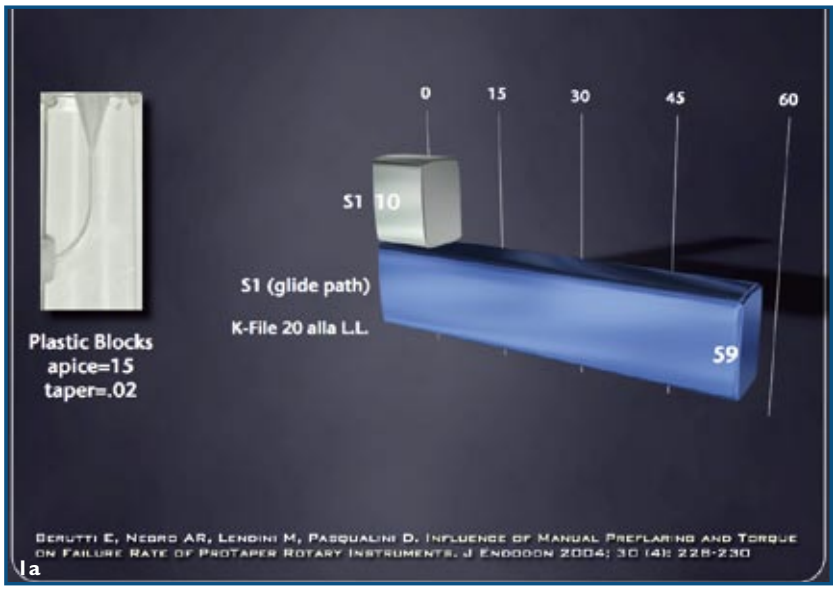

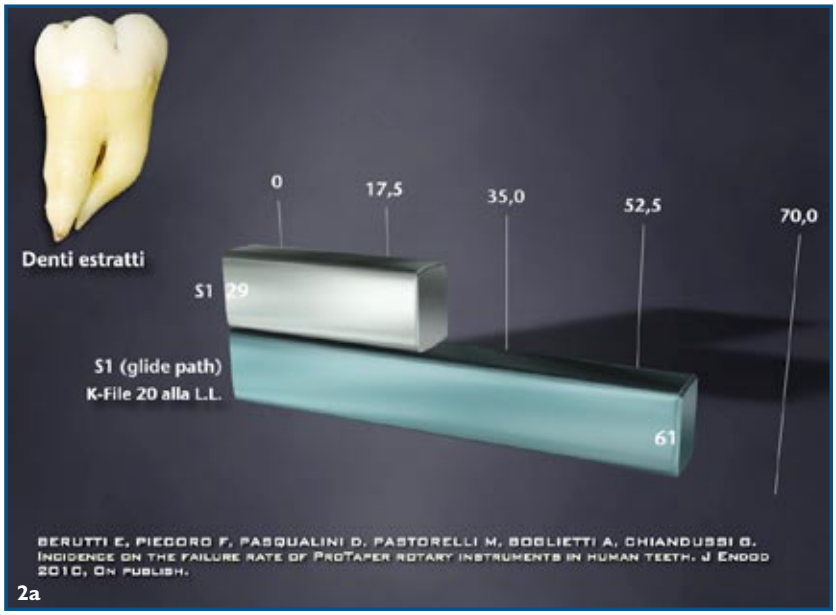

Lo stress da flessione dipende essenzialmente dall'anatomia originale del canale, dal raggio di curvatura del canale, dalla velocità di rotazione e dalla flessibilità dello strumento, dalla presenza di interferenze intracanalari, dai bruschi cambiamenti di traiettoria, come si ha ad esempio in caso di canali confluenti. L'operatore può fare solo ben poco per ridurre questo tipo di stress.

Lo stress da torsione dipende dall'area di contatto tra le lame dello strumento e le pareti canalari, dalla pressione che l'operatore esercita sul manipolo, dal calibro della sezione dello strumento e il lume del canale nel quale sta lavorando, dalla conicità, dal diametro della punta dello strumento, dalla porzione di strumento che è soggetto alla torsione, dalla robustezza intrinseca dello strumento (dal disegno della sua

sezione), dal disegno delle sue lame e infine dalla forza torsionale applicata allo strumento.[27,28] In poche parole, la frattura si verifica quando la sezione del canale è più piccola della sezione della punta dello strumento, questo non riesce a tagliare la dentina e avviene quello che viene definito come "taper lock". A questo segue la deformazione plastica e quindi la frattura dello strumento.

L'analisi degli strumenti in NiTi fratturati da stress torsionale rivela che la maggior parte delle fratture avviene negli ultimi millimetri, dove la conicità è minore e il diametro è minore.[24,25,27,28] Di conseguenza, la punta delle più piccola lima in NiTi presenta il maggiore rischio di frattura da torsione, da cui deve essere protetta utilizzando un basso valore di torque, una ridotta pressione assiale e soprattutto evitando che la punta si impegni contro le pareti dentinali.

Numerosi studi hanno valutato le cause delle fratture degli strumenti in NiTi ed hanno concluso che una notevole riduzione delle fratture degli strumenti rotanti si può ottenere quando il loro utilizzo è preceduto da un allargamento manuale preliminare e dall'ottenimento di un "glide path", ovverosia di un sentiero di percorribilità, cioè da pareti canalari lisce lungo le quali gli strumenti NiTi possano facilmente scivolare per raggiungere la lunghezza di lavoro. Numerosi sono gli studi che hanno messo in evidenza l'importanza del pre-allargamento manuale per ridurre l'incidenza di fratture. Tra essi, basta ricordare lo studio di Berutti e coll.[32] pubblicato sul Journal of Endodontics nel 2004: gli autori hanno valutato l'influenza del pre-allargamento manuale e del torque sull'incidenza di frattura sugli strumenti ProTaper. In queso studio gli autori hanno usato 400 simulatori di plastica, divisi in due gruppi. Tutti i simulatori erano sagomati con i ProTaper, ma in un gruppo l'uso degli strumenti rotanti era preceduto da un pre-allargamento manuale fino ad un K File di calibro 20. I risultati dimostrano che dopo il preflaring i ProTaper erano in grado di sagomare un numero notevolmente più elevato di simulatori prima della frattura (Fig. 1).[32]

Questo ed altri studi [33] sottolineano il fatto che la favorevole ripercussione del pre-allargamento manuale e del glide path dipendono in massima parte dal ridotto rischio di "taper lock" della sottile e fragile punta dello strumento.[28-33]

Il canale quindi deve essere allargato al forame fino ad un diametro superiore o almeno uguale a quello della punta del primo strumento rotante in NiTi che verrà utilizzato a quella profondità. E' importante inoltre ricordare ancora una volta che tutti gli strumenti rotanti NiTi disponibili oggi sul mercato hanno punte non attive e quindi non sono capaci di tagliare efficacemente la dentina.

Il pre-allargamento e il glide path solitamente vengono eseguiti a mano con strumenti in acciaio. Questa rimane l'ultima fase manuale di tutta la sagomatura, la più difficile, specialmente per il dentista generico, quella dove si possono verificare gli errori più pericolosi che possono determinare l'insuccesso di tutto il trattamento (gradini, false strade, tappi di dentina). Gli strumenti manuali in acciaio infatti comportano numerosi svantaggi, a causa della loro relativa rigidità, delle loro punte spesso aggressive, per cui in canali curvi e/o calcificati possono facilmente essere causa di gradini o trasporti.[34]

PROFILO DELL'AUTORE. *Prof. Giuseppe Cantatore: Dal 1987 al 1989 ha insegnato in qualità di Professore a contratto del corso integrativo di Endodonzia all'Università dell'Aquila e dal 1990 all'Università di Roma "La Sapienza". Dal 2000 è Professore Associato di Endodonzia all'Università di Verona. Socio Attivo della S.I.E., dell'A.I.O.M. e della S.I.D.O.C., è Associate Member dell'A.A.E.. Fa parte del Comitato Direttivo della*



Figura 2
I PathFile # 1, 2 e 3 (Dentsply Maillefer).

Per evitare questi pericolosi errori, è stato creato un nuovo kit di soli tre strumenti rotanti in nichel titanio, chiamati PathFile (Dentsply, Maillefer), per un più facile ottenimento del Preallargamento e del Glide Path meccanico (Fig. 2). I nuovi strumenti rotanti PathFile (Dentsply Maillefer) sono stati realizzati per creare rapidamente e in assoluta sicurezza il Glide Path, eliminando così l'ultima fase manuale dove il dentista generico può commettere errori e dando all'Endodontista esperto un'arma per trasformare casi difficili in casi estremamente semplici.
I PathFile consistono di soli tre strumenti rotanti con le seguenti caratteristiche:
1). Diametro in punta: il loro diametro è rispettivamente 0,13, 0,16 e 0,19 mm. L'incremento graduale del loro diametro in punta (simile a quello dei ProFile Serie 29) facilita la loro progressione, senza bisogno di esercitare una forte pressione assiale, come invece sarebbe successo se fossero state adottate misure a norma ISO, come 10, 15 e 20. Il calibro 15, infatti è del 50% più ampio del calibro 10 ed inoltre sarebbe stato inutile affiancare uno strumento rotante di misura 10 dopo l'utilizzo dello strumento manuale dello stesso calibro 10.
2). Lunghezza: i PathFile sono disponibili nelle tre lunghezze rispettivamente di 21, 25 e 31 mm.
3). Disegno della punta: la punta è arrotondata e non taglia, per evitare gradini e zip (Fig. 3a).
4). Disegno della sezione e capacità di taglio: i PathFile hanno la sezione quadrata (Fig. 3b). Questa è facile da essere fabbricata, con un disegno essenziale che è stato abbondantemente usato e testato per un lungo periodo di tempo nelle lime manuali. Questa robusta sezione trasversa aumenta la resistenza dei PathFile allo stress torsionale nonostante il piccolo diametro e la piccola conicità. I quattro angoli di taglio au-

Figura 3a
La punta dei PathFile vista al SEM (500x) (Dentsply Maillefer).

Figura 3b
Le lame dei PathFile viste al SEM (500x) (Dentsply Maillefer).





S.I.E. di cui è attualmente Presidente e dell'A.I.O.. Nel 2003/2004 è stato Segretario Culturale della S.I.E.. E' autore di una monografia e di oltre 90 lavori scientifici quasi tutti di argomento endodontico pubblicati su riviste italiane ed internazionali. Relatore in numerosi corsi e congressi in Italia ed all'estero, vive e lavora a Roma con pratica limitata all'Endodonzia.

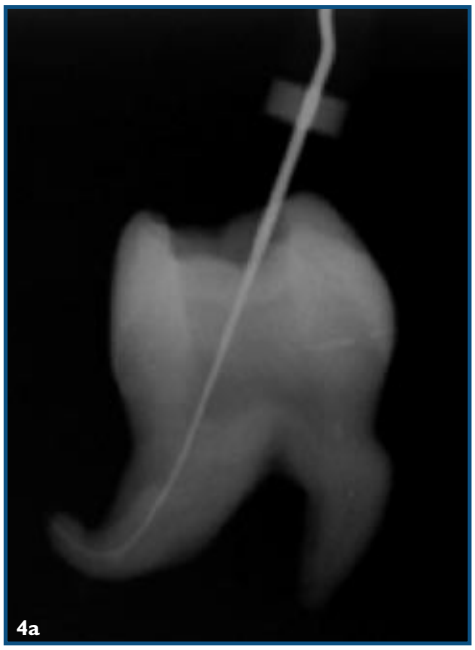

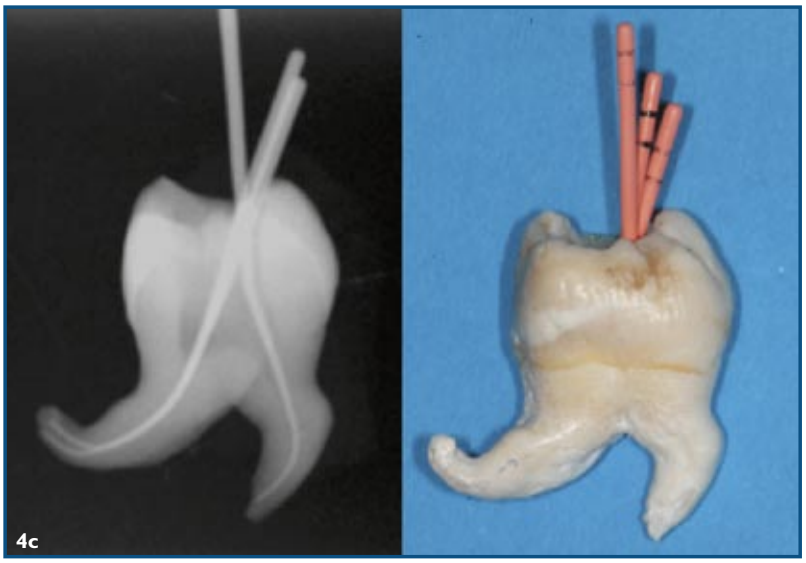

Figura 4a
Sondaggio del canale con lima manuale in acciaio .08.

Figura 4b
PathFile # 1 alla lunghezza di lavoro.

Figura 4c
Dopo un solo minuto i tre canali sono pronti a ricevere il cono.

mentano l'efficacia dei PathFile anche in canali calcificati e lunghi.
5). Distanza tra le lame: la distanza tra le lame è stata ottimizzata per aumentare la robustezza degli strumenti e al tempo stesso la loro capacità di rimuovere detriti.
6). Flessibilità: la flessibilita dei PathFile è garantita dalla lega in Nichel Titanio con cui sono fabbricati e dalla loro bassa conicità che è di solo 0.02. Da questo dipende anche la loro elevata resistenza allo stress da flessione (Fig. 4). L'elevata flessibilità, inoltre,

PROFILO DELL'AUTORE. *Prof. Elio Berutti: Professore a contratto nell'ambito dell'insegnamento di Odontoiatria Conservatrice dal 1990 al 1996 a Torino. Professore a contratto nell'ambito dell'insegnamento di Patologia Speciale Odontostomatologica presso il Corso di Laurea di Odontoiatria e Protesi Dentaria nella Facoltà di Medicina e Chirurgia di Ferrara. Nel 2000 è stato chiamato quale idoneo a concorso di I° fascia nel settore scientifico disciplinare MED/28 Malattie Odontostomatologiche e ha preso servizio come professore di I° fascia. Nel 2003 è stato nominato Professore Ordinario nel settore scientifico disciplinare MED/28 Malattie*

Figura 5a
Secondo premolare superiore con radici a baionetta. Si noti la preparazione concentrica eseguita con PathFile e GTX 20/.04 e il totale rispetto delle curve radicolari.

Figura 5b
Primo premolare superiore con tre radici. Si noti la sottigliezza delle radici vestibolari e il totale rispetto dell'anatomia endodontica. Preparazione eseguita con PathFile e GTX 20/.04.

Figura 5c
Primo molare superiore preparato con PathFile e GTX. Si noti il rispetto dell'anatomia endodontica.

permette di seguire e mantenere l'anatomia originale durante la delicata fase del Glide Path (Fig. 5). Grazie ad essa, infine, il dentista generico non avrà più bisogno dei rigidi K-file in acciaio, che possono essere frequentemente fonte di errori a volte irreparabili quali: gradini, false strade, tappi di dentina e trasporti del canale e del forame apicale.
7). Sicurezza: la lunghezza di lavoro è sicuramente uno degli aspetti più importanti di tutto il trattamento endodontico. Nelle fasi iniziali la lunghezza di lavoro può variare in seguito all'allargamento del canale che ha come conseguenza l'aumento del raggio delle curve. I PathFile sono strumenti che perdonano questi errori iniziali perché hanno il vantaggio di non creare gradini se la lunghezza di lavoro è per errore troppo corta o non creare trasporti del forame se la lunghezza di lavoro è per errore troppo lunga (Fig. 6).
8). Efficienza: l'efficienza è data dalle 4 lame dello strumento che garantiscono un'ottima capacità di taglio. Questo permette di utilizzare i PathFile ad una velocità di 300 r.p.m. e ad un

Odontostomatologiche. Dal 2000 è titolare dell'insegnamento di Endodonzia al III e IV anno del CLOPD, dal 2006 è titolare dell'insegnamento di Odontoiatria Conservatrice del IV anno del CLOPD. E' Past President della S.I.E., Socio Attivo della E.S.E. e della S.I.O.C., è Associate Member dell'A.A.E.. L'attività di ricerca si è indirizzata allo sviluppo e allo studio di nuovi strumenti rotanti in Nichel Titanio per la sagomatura dei canali radicolari. Collabora con il dipartimento di Meccanica del Politecnico di Torino e con altri Atenei Italiani e Centri di Ricerca delle più importanti case produttrici di strumenti canalari mondiali.

Vol. 12, Nr. 4 2009

torque molto elevato, circa 5-6 N/cm (torque massimo disponibile nel motore endodontico X-Smart Dentsply Maillefer).
9). Semplicità d'uso: l'emorme vantaggio che hanno i PathFile è di richiedere all'operatore di sondare il canale sino al forame solo con un K-file N°10 prima del loro utilizzo. E' intuitivo che con uno strumento così sottile e flessibile è quasi sempre possibile raggiungere senza difficoltà il termine del canale. Anche il dentista meno esperto potrà così eliminare l'ultima fase manuale dove l'allenamento e l'abilità nell'uso degli strumenti endodontici è il requisito indispensabile per portare a termine questa fase senza errori a volte irreparabili. L'Endodontista esperto avrà nei PathFile dei validi amici in grado di trasformare un'anatomia endodontica complessa in un caso semplice, trattabile quasi interamente con strumenti rotanti NiTi.
I PathFile sono stati oggetto immediatamente di studi per valutarne l'efficacia. Molto significativa è la ricerca di Berutti, Cantatore, Castellucci e coll. pubblicata recentemente sul Journal of Endodontics.[34] In questo studio gli autori hanno confrontato i cambiamenti dei raggi di curvatura dei canali

Figura 6a
Sondaggio del canale con una lima manuale K-File #08.

Figura 6b
Nello stesso canale il PathFile #3 è stato portato al forame.

Figura 6c
Il PathFile #3 è stato fatto lavorare per 17 secondi oltre apice di 5 mm.

Figura 6d
La foto mostra che il forame è stato omogeneamente allargato senza subire il minimo trasporto. Questo dimostra l'estrema flessibilità dei PathFile e come, anche se usati per errore oltre apice, essi non causino il minimo trasporto o stiramento del forame apicale.

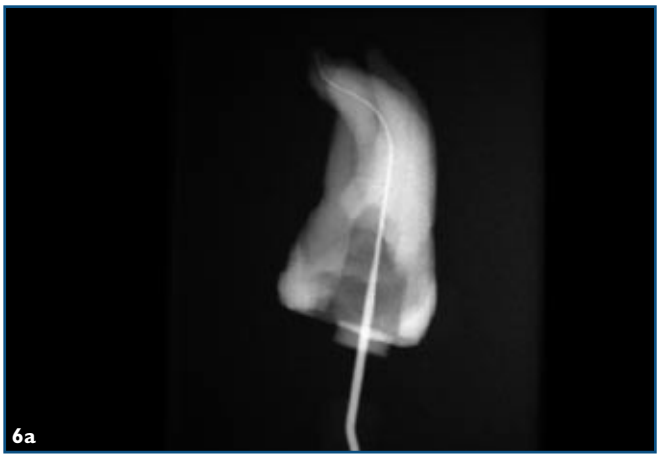

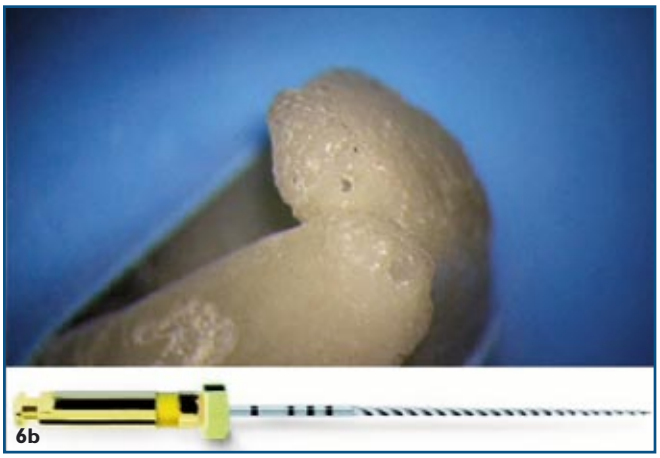

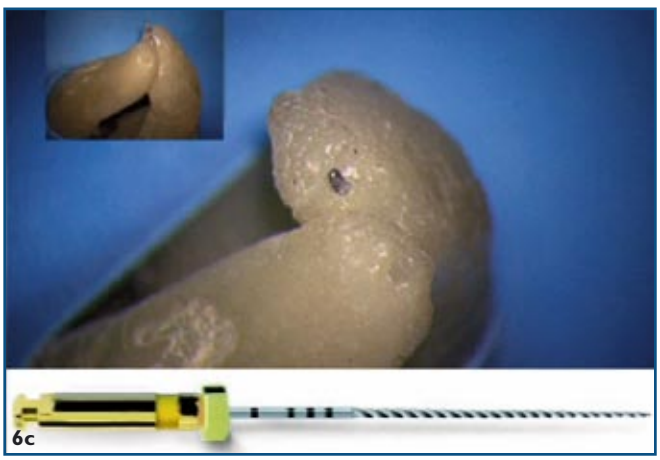

PROFILO DELL'AUTORE. *Dr. Arnaldo Castellucci: ha frequentato il reparto di Endodonzia del Prof. H. Schilder presso la Boston University e dal 1980 esercita la professione limitatamente all'Endodonzia. E' Past President della S.I.E. e della I.F.E.A., della quale è stato Presidente nel triennio 1993-1995. E' Socio Attivo della A.A.E., dell'A.I.O.M. e della E.S.E della quale è stato Segretario nel biennio 1982-1983. E' Professore a contratto presso il Corso di Laurea in Odontoiatria dell'Università di Firenze. E' Direttore Responsabile del*


7

Figura 7
Il canale è stato iniettato con inchiostro di china e quindi è stato fotografato prima e dopo la sua strumentazione.

radicolari e l'incidenza di aberrazioni canalari dopo l'uso di K-File manuali in acciaio e dopo l'uso dei PathFile rotanti in nichel titanio in blocchetti di plastica con canale ad "S" e doppia curvatura. E' stata studiata anche l'in-

Figura 8
Gruppo 1. Preparazione eseguita dall'operatore esperto con i PathFile. In nero al centro il canale originale. In bianco intorno il canale dopo la strumentazione. Si noti il mantenimento dell'anatomia originale e l'allargamento concentrico del canale.

Figura 9
Gruppo 2. Preparazione eseguita dall'operatore esperto con strumenti manuali in acciaio. In nero al centro il canale originale. In bianco intorno il canale dopo la strumentazione. Si noti il leggero trasporto delle curve del terzo medio e del forame apicale.

Figura 10
Gruppo 3. Preparazione eseguita dall'operatore inesperto con i PathFile. In nero al centro il canale originale. In bianco intorno il canale dopo la strumentazione. Si noti come il risultato sia sovrapponibile a quelli del gruppo 1.

Figura 11
Gruppo 4. Preparazione eseguita dall'operatore inesperto con strumenti manuali in acciaio. In nero al centro il canale originale. In bianco intorno il canale dopo la strumentazione. Sono state notevolmente raddrizzate le curve canalari e il forame ha subito un notevole trasporto.

8

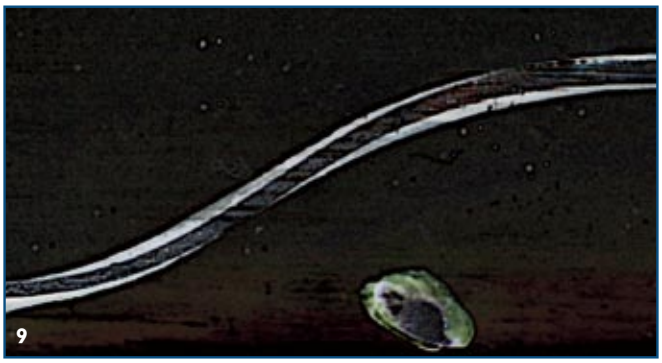
9

10

11

Giornale Italiano di Endodonzia, organo ufficiale della S.I.E., è Direttore Responsabile e Direttore Scientifico de "L'Informatore Endodontico". E' autore del testo "Endodonzia", edito dalla Casa Editrice Martina di Bologna, ora completamente aggiornato e tradotto in lingua inglese. Fondatore e Presidente della "Warm Gutta-Percha Study Club", relatore a numerosi corsi e conferenze in congressi nazionali ed internazionali. Fondatore del Centro per l'insegnamento della Micro-Endodonzia, con sede in Firenze, dove insegna e tiene corsi teorico-pratici.

fluenza dell'esperienza dell'operatore. I canali di cento blocchetti di plastica sono stati colorati con inchiostro di china e fotografati preoperatoriamente (Fig. 7). Il pre-flaring è stato eseguito da un endodontista con i PathFile (gruppo 1) e con i K-File in acciaio #10, 15 e 20 (gruppo 2). Un operatore inesperto ha poi eseguito il pre-flaring in un altro gruppo di blocchetti con i PathFile (gruppo 3) e con i K-File in acciaio (gruppo 4). I blocchetti sono stati quindi fotografati dopo il pre-flaring e le foto pre-e post-operatorie sono state sovrapposte per poter valutare i risultati. Il raggio di curvatura prima e dopo la strumentazione è stato misurato in ogni blocchetto. La variazione del raggio di curvatura è un parametro significativo per verificare l'abilità dello strumento di conservare l'anatomia originale. Per evitare errori di misurazione, è stata calcolata la percentuale di aumento del raggio di curvatura prima e dopo la strumentazione. Una grande percentuale indica una significativa alterazione dell'anatomia originale. Una piccola percentuale indica la presenza di una sagomatura in armonia con l'anatomia originale.

Le differenze delle modificazioni dei raggi di curvatura e l'incidenza delle aberrazioni canalari sono state analizzate rispettivamente con il Kruskall-Wallis e il Mann-Whitney U test l'una e con il Monte Carlo method (P<.05) l'altra.

I gruppi preparati con i PathFile (Figg. 8, 10) mostravano un cambiamento del raggio di curvatura significativamente inferiore (P<.001) e minori aberrazioni canalari (P<.001) (Figg. 12, 13). All'interno dei gruppi preparati con i PathFile non è stata riscontrata alcuna differenza correlata all'esperienza dell'operatore (P<.05), mentre il clinico inesperto usando i PathFile ha eseguito delle sagomature più conservative rispetto all'operatore esperto che ha eseguito il pre-flaring manuale (P<.01). La conclusione del suddetto studio è che l'operatore inesperto che usa i PathFile ottiene risultati migliori in tema di rispetto dell'anatomia e mantenimento delle curvature apicali, rispetto all'operatore esperto che usa i K-File manuali in acciaio (Figg. 9, 11).

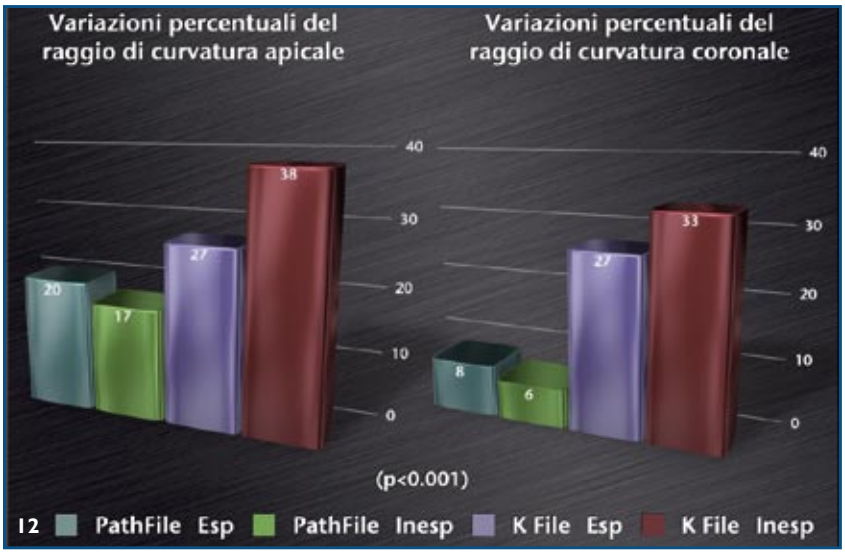

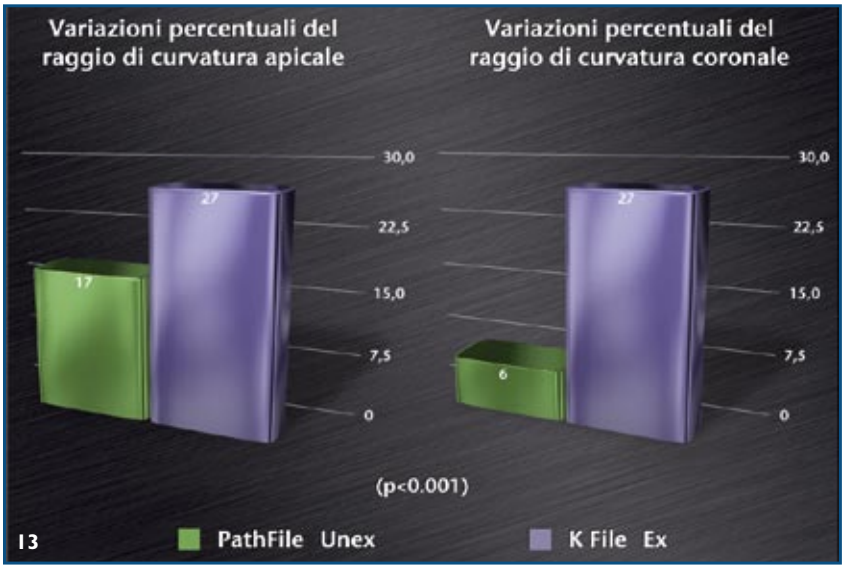

Figura 12, 13
Risultato dell'analisi statistica.

Figura 14
Valutazione qualitativa delle deformazioni a livello del terzo apicale, eseguita usando il metodo Monte Carlo (P<0,05). I gradini sono stati reperiti solo nel gruppo 4.



Figura 15
Tempi di lavoro effettivo misurato in secondi, in rapporto al tipo di strumenti e all'esperienza dell'operatore. I migliori risultati sono stati ottenuti nei gruppi in cui sono stati usati i PathFile, senza significativa differenza tra l'operatore esperto e l'inesperto.

Per quanto riguarda la formazione di gradini, questi erano del tutto assenti nei gruppi 1, 2 e 3, mentre erano stati riscontrati nel gruppo 4, cioè nei blocchetti preparati dall'operatore inesperto con l'acciaio manuale (Fig. 14).
In una seconda parte del loro studio, Berutti e coll.[34] hanno analizzato anche il tempo necessario ad eseguire il pre-flaring in rapporto al tipo di strumenti e all'esperienza degli operatori, dimostrando un significativo minor tempo nei gruppi in cui erano stati usati i PathFile (P<0,001), con una differenza non statisticamente significativa tra l'operatore esperto e quello inesperto (Fig. 15).
In occasione del Congresso Nazionale S.I.E. (Società Italiana di Endodonzia) svoltosi a Torino nel novembre 2008, Greco e Cantatore hanno presentato un'interessante ricerca che valutava "in vitro" la differenza di capacità di penetrazione di soluzioni irriganti ra-

Figura 16a
Penetrazione della soluzione irrigante nel TERZO CORONALE di canali sottili (mesiali di molari inferiori e vestibolari di molari superiori) utilizzando K-File e PathFile. La differenza di penetrazione è statisticamente significativa solo per i canali strumentati con K-File #10 e PathFile #1 (p<0,01).

Figura 16b
Penetrazione della soluzione irrigante nel terzo coronale, utilizzando il K-File #10 e il PathFile #1.

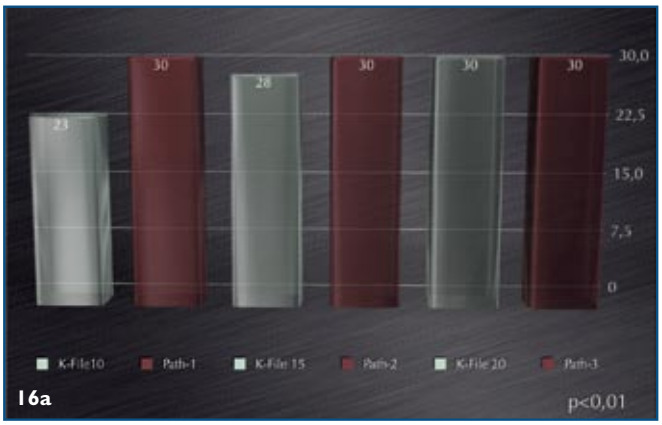

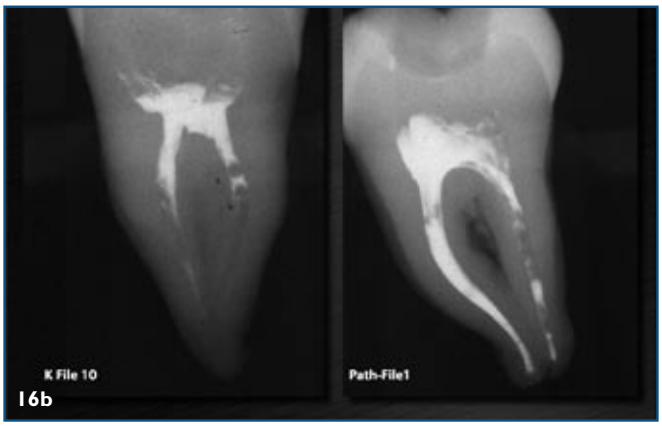

Vol. 12, Nr. 4 2009

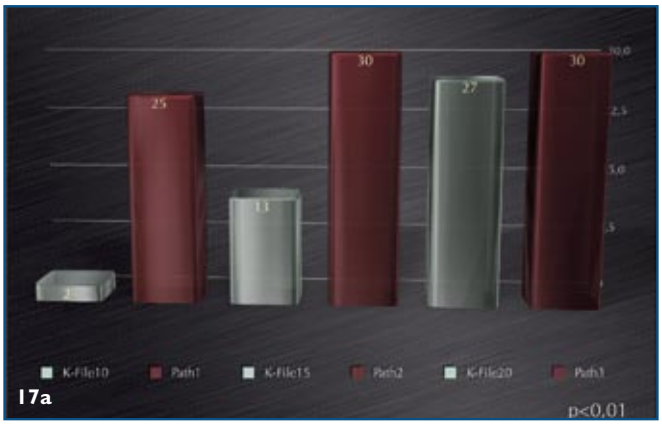

Figura 17a
Penetrazione della soluzione irrigante nel TERZO MEDIO di canali sottili (mesiali di molari inferiori e vestibolari di molari superiori) utilizzando K-File e PathFile. La differenza di penetrazione è statisticamente significativa per i canali preparati con K-File #10 e PathFile #1, con K-File #15 e PathFile #2, mentre non è significativa per i canali strumentati con K-File # 20 e PathFile #3.

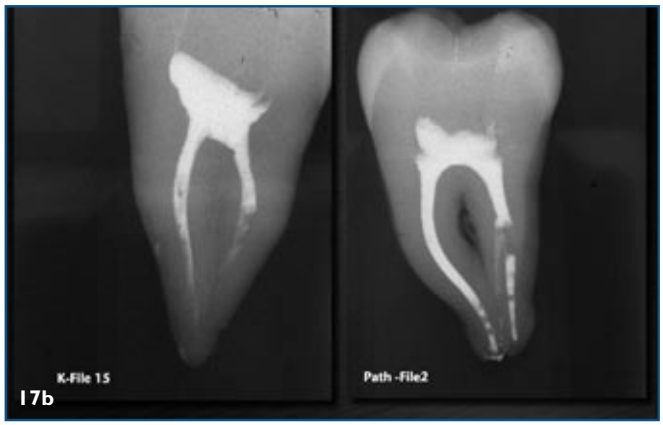

Figura 17b
Penetrazione della soluzione irrigante nel terzo medio, utilizzando il K-File #15 e il PathFile #2.

dioopache nel caso di pre-flaring con strumenti manuali convenzionali in acciaio (K-File 10, 15 e 20) e con strumenti rotanti in NiTi (PathFile 1, 2 e 3).[35] I risultati hanno evidenziato una differenza statisticamente significativa nella penetrazione dell'irrigante nel terzo medio e apicale di canali sottili (mesiali di molari inferiori e vestibolari di molari superiori) utilizzando i PathFile #1 e 2 rispetto alla strumentazione manuale eseguita utilizzando K-File in acciaio #10 e 15 (Figg. 16, 17). La significatività si annullava con gli ultimi strumenti più grossi PathFile #3 e K-File #20 (Fig. 18). Gli autori concludevano che il pre-flaring meccanico sembra agevolare il flusso delle soluzioni irriganti rispetto all'utilizzo dei K-File manuali in acciaio. Questa ricerca mette in luce una nuova caratteristica dei PathFile: la capacità di asportare il contenuto dei canali radicolari e i detriti prodotti durante

Figura 18a
Penetrazione della soluzione irrigante nel TERZO APICALE di canali sottili (mesiali di molari inferiori e vestibolari di molari superiori) utilizzando K-File e PathFile. La differenza è statisticamente significativa in ogni campione.

Figura 18b
Penetrazione della soluzione irrigante nel terzo medio, utilizzando il K-File #20 e il PathFile #3.

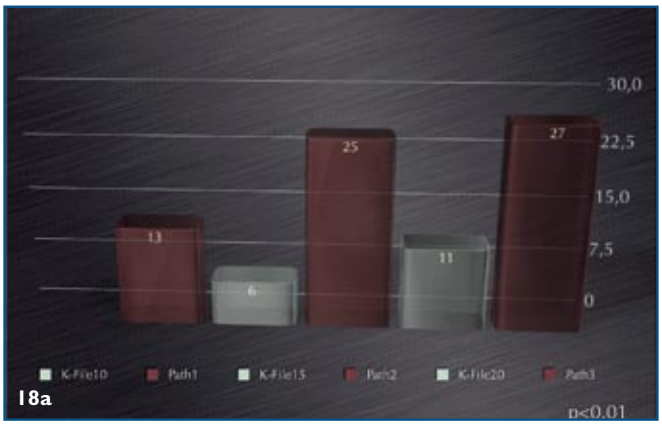

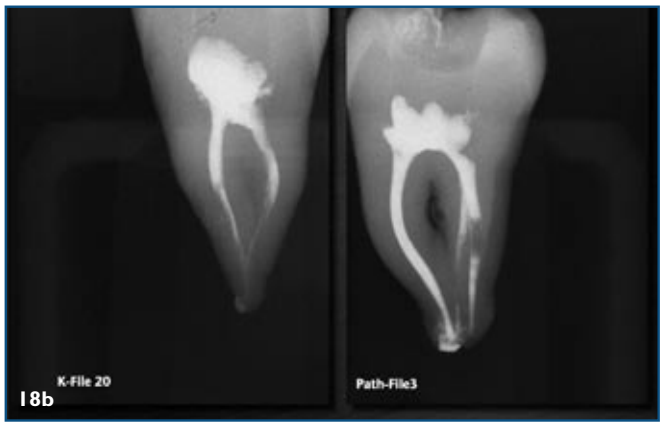

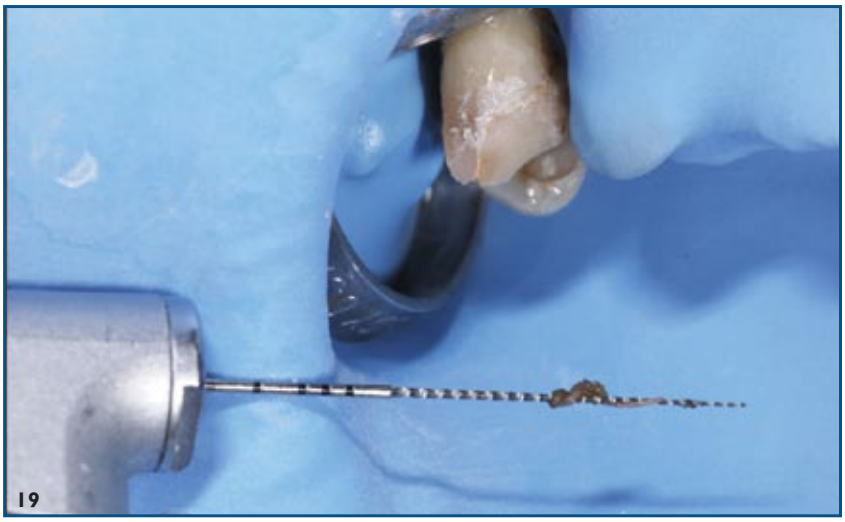

Figura 19
Dopo il sondaggio del canale con un K-File 10 e il controllo della lunghezza di lavoro, il PathFile #1 portato alla stessa lunghezza ha asportato l'intero filamento pulpare, evitando così il rischio di fare dei tappi di collagene.

Figura 20
Sequenza di strumentazione con i PathFile. (A) Radiografia pre-operatoria. (B) Determinazione della lunghezza di lavoro per i canali palatino e mesio-vestibolare (MB1). (C) Determinazione della lunghezza di lavoro per i canali mesio-palatino (MB2) e disto-vestibolare. (D) Conferma della lunghezza di lavoro per i canali MB1 e MB2. (E) Radiografia di prova del cono nei canali MB1 e MB2 e (F) nei canali disto-vestibolare e palatino. (G) Radiografia post-operatoria. (H) Radiografia di controllo dopo 1 anno.

il loro lavoro (Fig. 19). Questa importantissima caratteristica è comune a tutti gli strumenti rotanti NiTi ed è responsabile anche della quasi assente estrusione di detriti oltre apice durante l'utilizzo dei PathFile.

Sequenza di strumentazione

Per quanto riguarda la sequenza e la modalità di utilizzo dei PathFile clinicamente (Fig. 20), è necessario distinguere la presenza o meno di eventuali interferenze coronali (Fig. 21).
In caso di assenza di interferenze coronali (Fig. 22a) dopo un iniziale sondaggio con una lima K-File manuale in acciaio #08 o 10, eseguita a bagno di un chelante tipo Glide o RC Prep, e dopo aver con questo strumento nel canale controllato la lunghezza di lavoro con il localizzatore apicale ed una radiografia, si può iniziare ad utilizzare i tre PathFile alla medesima lunghezza, eseguendo così in pochi secondi il pre-flaring (Figg. 22b-d). Dopo ciò, avendo ottenuto un forame di calibro 19, possiamo in tutta tranquillità portare alla stessa lunghezza di lavoro il sistema rotante che siamo abituati ad utilizzare, come i ProTaper, i GT X, i Twisted File

Vol. 12, Nr. 4 2009

Figura 21
La sequenza di utilizzo dei PathFile varia a seconda della presenza o meno delle interferenze coronali.

Figura 22a
Nel canale distale di questo primo molare inferiore non esistono interferenze coronali, pertanto il canale consente l'immediata introduzione della lima #10 alla ricerca della lunghezza di lavoro.

Figura 22b
Dopo aver stabilito la pervietà del forame apicale e aver confermato la lunghezza di lavoro (localizzatore apicale e radiografia), si porta il PathFile #1 alla lunghezza di lavoro (L.L.).

Figura 22c
Il PathFile #2 è ora alla L.L.

Figura 22d
Il PathFile #3 è ora alla L.L.

Figura 23
Se la lunghezza di lavoro può essere presa con un K-File # 15 si passa direttamente al PathFile #2.

o qualsiasi altro. Saranno questi ultimi ad eseguire in tutta sicurezza la corretta sagomatura, trovando il "glide path" sul quale scorrere ed il forame apicale delle loro stesse dimensioni, se non già più grande di per sé.
Nel caso in cui la lunghezza di lavoro venisse presa con una lima manuale di calibro 15, ovviamente si può iniziare a preparare il Glide Path meccanico con il PathFile #2 (Fig. 23).
Nel caso infine si usasse come primo strumento una lima di calibro 20, è purtuttavia consigliabile utilizzare il

Figura 24
Se la lunghezza di lavoro può essere presa con un K-File # 20 si passa direttamente al PathFile #3, che può essere utile per rimuovere in toto il filamento pulpare.

Figura 25a
I canali mesiali del medesimo molare inferiore presentano una curvatura coronale che impedisce il sondaggio immediato del canale e la sua misurazione. Prima di portare gli strumenti al forame è necessario rimuovere le interferenze coronali.

Figura 25b
Se la prima lima introdotta nel canale mesio-vdestibolare mostra lo stop in direzione distale e linguale, ciò sta a indicare la presenza di una curvatura coronale che deve essere eliminata prima di portare gli strumenti al forame. Utilizzando il "Metodo Anticurvatura" si eliminano le interferenze coronali facendo lavorare gli strumenti nella direzione della freccia.

Figura 25c
Una volta ottenuto l'accesso rettilineo al terzo apicale è possibile prendere in tutta sicurezza la lunghezza di lavoro, avendo lo stop di gomma dello strumento riferito alla cuspide corrispondente al canale che stiamo preparando, in questo caso la cuspide mesio-vestibolare.

Figura 26a-b
Sequenza operativa in presenza di interferenze coronali.

Figura 27
Tolte le interferenze coronali la lima #10 è alla lunghezza di lavoro.

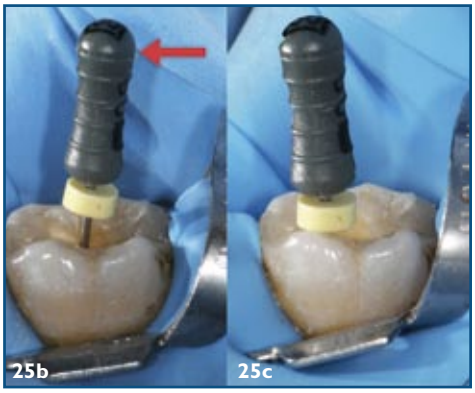

PathFile #3, in quanto questo, anche se di calibro inferiore, può facilitare la rimozione del contenuto intra-canalare e, ad esempio, rimuovere l'intero filamento pulpare (Fig. 24).
Tutti i PathFile devono essere utilizzati alla velocità di 300 rpm con torque

Vol. 12, Nr. 4 2009

di circa 5 N/cm e con delicato movimento di va e vieni, fino al raggiungimento della lunghezza di lavoro. L'uso di un torque relativamente alto non è pericoloso, considerando la robusta sezione quadrata degli strumenti e i risultati dello studio di Berutti e coll.[32] dove l'uso di un torque elevato ha permesso agli strumenti NiTi di sagomare un numero considerevolmente più alto prima di fratturarsi. Il tempo necessario per portare alla lunghezza di lavoro i tre PathFile normalmente è assai breve e non supera mai i 3-5 secondi per strumento. Tempi più lunghi sono inutili ma non pericolosi, perché i PathFile, grazie alla loro elevata flessibilità, non trasportano il forame in caso di errore nella determinazione della lunghezza di lavoro. Dopo l'uso di ogni strumento è consigliabile eseguire un'abbondante irrigazione, anche se i PathFile non tendono ad accumulare fango dentinale e a causare ostruzioni apicali.

Nel caso in cui il canale non fosse sondabile fino al forame fin dall'inizio, per presenza di interferenze coronali o per curve molto accentuate nel terzo apicale (Fig. 25a, b), in tal caso si utilizzano i PathFile in step back portandoli fino dove il canale li accoglie senza impegnarne la punta, e successivamente si esegue il sondaggio con la lima K-File 10 precurvata, si prende la lunghezza di lavoro e si procede nella maniere precedentemente descritta (Figg. 26-28).

In conclusione, nei denti vergini vitali o necrotici e tutte le volte in cui si riesce a portare al forame una lima manuale 08 o 10 per prendere la lunghezza di lavoro, si può cominciare immediatamente ad utilizzare gli strumenti rotanti NiTi ed eliminare tutta la vecchia strumentazione manuale con gli strumenti in acciaio, eliminando così

Figura 28
Radiografia post-operatoria del molare delle figure precedenti. Nel canale distale i PathFile sono stati usati dopo il solo sondaggio con una lima K-File 10. Nei canali mesiali, data la presenza di interferenze coronali, è stata usata la sequenza indicata nelle figg. 26a e 26b.

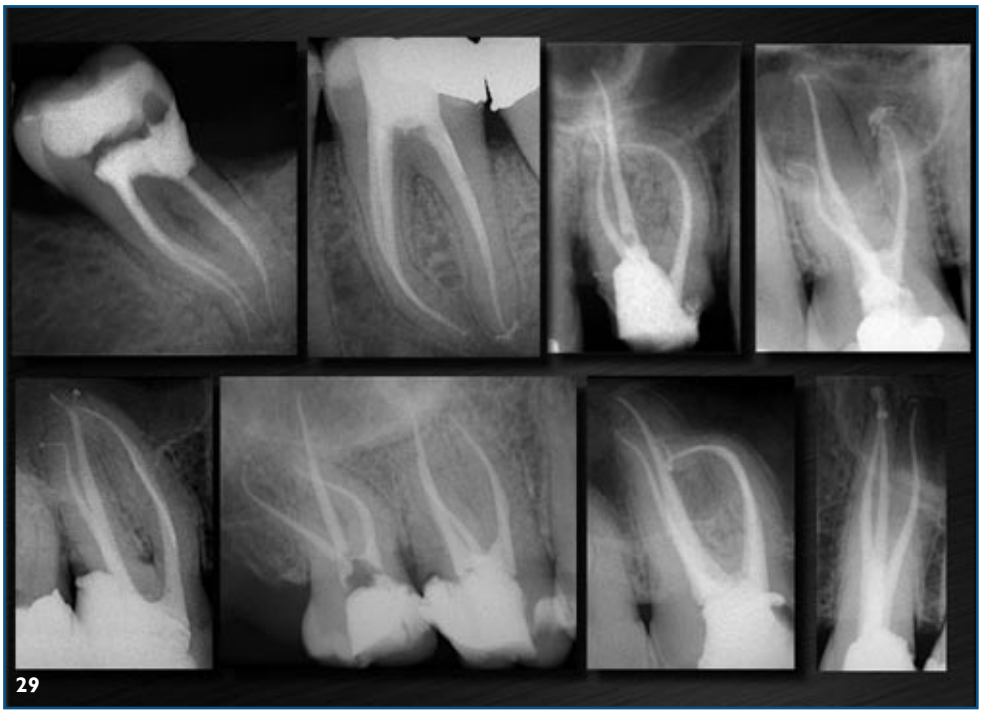

Figura 29
Casi trattati con pre-flaring eseguito con i PathFile.

tutti i precedenti rischi di eseguire gradini o tappi.
Dal momento poi, come è stato già detto, che i PathFile facilitano la penetrazione degli iriganti verso il terzo apicale fino dall'inizio del loro utilizzo e al tempo stesso trasportano polpa e detriti in direzione coronale, è ovvio che consentono una riduzione dei dolori post-operatori. In questa maniera si raggiungono due importanti obiettivi: maggior comfort per il paziente e possibilità di realizzare il trattamento in un'unica seduta, che come dimostra la letteratura,[36] si accompagna a maggior percentuale di successo.
A tale proposito, Berutti, Cantatore, Castellucci e coll. hanno iniziato una ricerca per verificare l'incidenza del dolore post-operatorio in pazienti dopo che il pre-flaring e glide path sono stati realizzati con i PathFile o con i K-File manuali in acciaio. I dati ad oggi non sono statisticamente significativi probabilmente per l'attuale bassa numerosità del campione esaminato in questa fase iniziale dello studio, ma già si prevede un trend orientato verso una minore incidenza del dolore post-operatorio nei pazienti dove vengono utilizzati i PathFile.[37]
Prima di essere immessi sul mercato internazionale, i PathFile sono stati abbondantemente testati clinicamente da dentisti per oltre un anno, confermando che essi sono di valido aiuto soprattutto nella sagomatura di canali difficili, con curvature molto accentuate, in quanto consentono la creazione di un glide path senza il minimo rischio di trasporto del forame o di fare gradini.
Possiamo concludere che i nuovi strumenti rotanti NiTi PathFile aprono una nuova era nella strumentazione dei canali radicolari, permettendo un facile e sicuro glide path anche al dentista

Vol. 12, Nr. 4 2009

generico meno esperto. Sono altresì un valido aiuto anche per l'Endodontista esperto che può trasformare, utilizzando i PathFile , un'anatomia canalare complessa in un canale facile da trattare (Figg. 29-31).

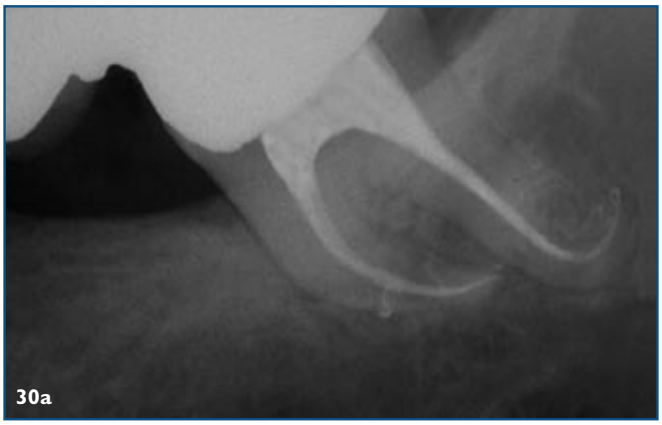

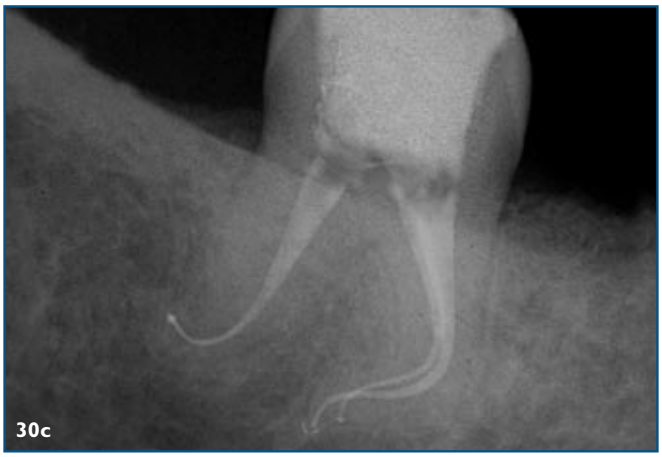

Figura 30a-c
Casi trattati con PathFile e GTX (Per gentile concessione del Dr. Filippo Santarcangelo, Bari).

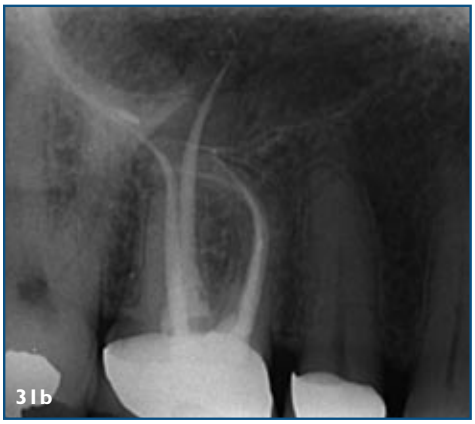

Figura 31a-b
Caso trattato con PathFile e GTX. (a) Radiografia intra-operatoria. (b) Radiografia post-operatoria. (Per gentile concessione del Dr. Stephen Buchanan, Santa Barbara, California, USA)

BIBLIOGRAFIA

1) - Bishop K, Dummer PM. A comparison of stainless steel Flexofiles and nickel-titanium NiTi Flex files during the shaping of simulated canals. Int Endod J 1997;30:25–34.

2) - Thompson SA, Dummer PMH. Shaping ability of ProFile .04 taper series 29 rotary nickel-titanium instruments in simulated canals: part 1. Int Endod J 1997;30:1–7.

3) - Thompson SA, Dummer PMH. Shaping ability of Hero 642 rotary nickel- titanium instruments in simulated root canals: part 1. Int Endod J 2000;33: 248 –54.

4) - Garip Y, Gunday M. The use of computed tomography when comparing nickel titanium and stainless steel files during preparation of simulated curved canals. Int Endod J 2001; 34:452-457

5) - Schäfer E, Lohmann D. Efficiency of rotary nickel-titanium FlexMaster instruments compared with stainless steel hand K-Flexofile: part 1. Shaping ability in simulated curved canals. Int Endod J 2002;35:505–13.

6) - Schäfer E, Florek H. Efficiency of rotary nickel-titanium K3 instruments compared with stainless-steel hand KFlexofile. Part 1. Shaping ability in simulated curved canals. Int Endod J 2003;36:199 –207.

7) - Esposito PT, Cunningham CJ. A comparison of canal preparation with nickel titanium and stainless steel instruments. J Endod 1995; 21:173-176

8) - Gambill JM, Alder M Del Rio CE. Comparison of nickel-titanium and stainless steel hand file instrumentation using computed tomography. J Endod 1996; 22:369-375.

9) - Schäfer E, Lohmann D. Efficiency of rotary nickel-titanium FlexMaster instruments compared with stainless steel hand K-Flexofile, part 2: cleaning effectiveness and instrumentation results in severely curved root canals of extracted teeth. Int Endod J 2002;35:514 –21.

10) - Schäfer E, Schlingemann R. Efficiency of rotary nickel-titanium K3 instruments compared with stainless steel hand K-Flexofile, part 2: cleaning effectiveness and instrumentation results in severely curved root canals of extracted teeth. Int Endod J 2003;36:208 –17.

11) - Weiger R, Brückner M, ElAyouti A, Löst C. Preparation of curved canals with rotary FlexMaster instruments compared to Lightspeed instruments and hand files. Int Endod J 2003;36:483–90.

12) - Davis RD, Marshall JG, Baumgartner JC. Effect of early coronal flaring on working length change in curved canals using rotary nickel-titanium versus stainless steel instruments. J Endod 2003;28:438–42.

13) - Tademir T, Aydemir H, Inan U, Ünal O. Canal preparation with Hero 642 rotary NiTi instruments compared with stainless steel hand K-file using computed tomography. Int Endod J 2005;38:402–408.

14) - Pettiette MT, Metzger Z, Phillips C, Trope M. Endodontic complications of root canal therapy performed by dental students with stainless-steel K-files and nickel-titanium hand files. J Endod 1999; 25: 230-234.

15) - Pettiette MT, Delano EO, Trope M. Evaluation of success rate of endodontic treatment performed by students with stainless-steel K-files and nickel-titanium hand files. J Endod 2001; 27:124-27.

16) - Schäfer E, Schulz-Bongert U, Tulus G. Comparison of Hand Stainless Steel and Nickel Titanium Rotary Instrumentation: A Clinical Study. J Endod 2004;30 (6):432-435.

17) - Sonntag D, Guntermann A, Kim SK, Stachniss V. Root canal shaping with manual stainless steel files and rotary NiTi files performed by students. Int Endod J, 2003; 36: 246-255.

18) - Suter B, Lussi A, Sequeira P. Probability of removing fractured instruments from root canals. Int Endod J 2005; 38:112-123.

19) - Sattapan B, Palamara JEA, Messer HH. Torque during canal instrumentation using rotary nickel-titanium files. J Endod 2000;26:156–60.

20) - Turpin YL, Chagneau F, Vulcain JM: Impact of two theoretical cross-sections on torsional and bending stresses of nickel-titanium root canal instrument models. J Endod 2000; 26(7):414-417.

21) - Turpin YL et Al : Impact of torsional and bending inertia on root canal instruments. J Endod 2001; 27(5): 333-336.

22) - Yared GM, Bou Dagher FE, Machtou P. Influence of rotational speed,torque, and operator's proficiency on ProFile failures. Int Endod J 2001;34:47–53.

23) - Berutti E, Chiandussi G, Gaviglio I, Ibba A: Comparative analysis of torsional and bending stresses in two mathematical models of nickel titanium rotary instruments: ProTaper versus ProFile. J Endodon 2003; 1(29):15-19

24) - Alapati SB, Brantley WA, Svec TA, Powers JM, Nusstein JM, Daehn GS. SEM observations of nickel-titanium rotary endodontic instruments that fractured during clinical Use. J.Endod 2005 31(1):40-43

25) - Cheung GS, Peng B, Bian Z, Shen Y, Darvell BW. Defects in ProTaper S1 instruments after clinical use: fractographic examination. Int Endod J 2005 38(11): 802-809.

26) - Pruett JP, Clement DJ, Carnes DL. Cyclic fatigue testing of nickel titanium endodontic instruments. J Endodon 1997; 23:77–85.

27) - Peters OA. Current challenges and concepts in the preparation of root canal systems: a review. J Endod 2004; 30(6): 559-567.

28) - Berutti E, Cantatore G. Rotary instruments in Nickel Titanium. In: Castellucci A. Endodontics Vol. 1. Ed. Il Tridente Florence 2006: 518-547.

29) - Roland DD, Andelin WE, Browning DF, Hsu G-HR, Torabinejad M. The effect of preflaring on the rates of separation for 0.04 taper nickel titanium rotary instruments. J Endod 2002; 28: 543-545.

30) - Peters OA, Peters CI, Schonenberger K, Barbakow F. ProTaper rotary root canal preparation: assessment of torque and force in relation to canal anatomy. Int Endod J 2003; 36: 93-99.

31) - Blum JY, Machtou P, Ruddle C, Micaleff JP. Analysis of mechanical preparation in extracted teeth using ProTaper rotary instruments: value of the safety quotient. J Endodon 2003; 29: 567-575.

32) - Berutti E, Negro AR, Lendini M, Pasqualini D. Influence of Manual Preflaring and Torque on Failure Rate of ProTaper Rotary Instruments. J Endod 2004; 30 (4): 228-230.

33) - Varela Patino P, Biedma B, Rodriguez CL, Cantatore G, Bahillo JC. The Influence of Manual Glide Path on the Separation Rate of NiTi Rotary Instruments. J Endodon 2005; 31 (2):114-116.

34) - Berutti E, Cantatore G, Castellucci A, et al.: Use of Nickel Titanium Rotary PathFile to Create the Glide Path: Comparison With Manual Preflaring in Simulated Root Canals. J Endod 2009; 35 (3): 408-412.

35) - Greco K, Cantatore G. Evoluzione delle tecniche di irrigazione canalare. 29° Congresso Nazionale S.I.E. Torino, Italy: 13-15 Nov 2008.

36) - Sathorn C, Parashos P, Messer HH. Effectiveness of single-versus multiple-visit endodontic treatment of teeth with apical periodontitis: a systematic review and meta-analysis. Inernational Endodontic Journal 2005; 38: 347-55.

37) - Berutti E, Castellucci A, Cantatore G, Ambrogio P, Pera F, Pasqualini D. Incidence of post-operative pain in endodontic treatment: manual stainless steel K Files vs NiTi Rotary PathFile. (Preliminary study).

MAP SYSTEM
con punte a memoria di forma flessibili

Il Sistema MAP (Micro-Apical Placement System) è un sistema per chirurgia che garantisce un metodo esclusivo ed efficace per l'inserimento di materiali per il trattamento di canali radicolari tramite otturazioni ortograde o retrograde. Le nuove punte in "NiTi" a memoria di forma possono essere plasmate manualmente per ottenere la curvatura desiderata. L'ago torna alla forma originaria dopo sterilizzazione in autoclave.

punte a memoria di forma flessibili

Kit endo-retro adatto ad ogni esigenza
Per specialisti in odontoiatria – in ogni parte del mondo

MAP System contiene il necessario per l'applicazione facile e sicura dei cementi MTA, inclusi gli accessori adatti alla pulizia degli strumenti. Ogni strumento del kit (puntale, pistone in NiTi e Peek, accessori) può essere ordinato a parte. Ordina solo ciò di cui necessiti.

progettati e fabbricati da

PD Produits Dentaires SA
Vevey . Switzerland

distributore esclusivo per l'italia

SIMIT DENTAL

SIMIT DENTAL S.R.L.
Via Carlo Pisacane 5/A
I - 46100 Mantova
tel. 0376 267 811
fax 0376 381 261
www.simitdental.it
info@simitdental.it

La vostra Arte merita la Luce

Sistemi di illuminazione generale per lo studio odontoiatrico

Impermeabili a polvere e spray, disinfettabili
Luminoterapia & Chirurgia - CE Medicale

degréK
www.degrek.com

Distribuito da
SIMIT DENTAL
www.simitdental.it

CALAMUS® DUAL
DOWNPACK & BACKFILL

OTTURAZIONI CANALARI RAPIDE E BEN SIGILLATE

NUOVO

OTTURAZIONE CANALARE 3D FACILE ED AFFIDABILE

L'otturazione non è mai stata così semplice!

- Dispositivo per otturazione Downpack e Backfill

Studiato per il vostro comfort

- Manipoli realizzati in modo ergonomico con un'ampia angolazione operativa, e attivazione a sfioramento tramite anello in silicone flessibile

Otturazione verticale o laterale? I migliori risultati con Calamus®

- La condensazione verticale è il metodo più rapido per ottenere un'otturazione canalare tridimensionale ben sigillata e di lunga durata
- Otturazione affidabile dei canali laterali e minimo rischio di fratture radicolari

DENTSPLY MAILLEFER

www.dentsplymaillefer.com

Distribuito da

SIMIT DENTAL

www.simitdental.it

START-X™

MAGGIOR CONTROLLO E PRECISIONE GRAZIE AGLI INSERTI ULTRASONICI STUDIATI IN MODO SPECIFICO PER ***LA RIFINITURA DELLA CAVITÀ DI ACCESSO E L'INDIVIDUAZIONE DEGLI ORIFIZI CANALARI***

START-X™ #1 Rifinitura delle pareti della cavità d'accesso

START-X™ #2 Esplorazione del canale MB2

START-X™ #3 Apertura dell'imboco dell'orifizio canalare

START-X™ #4 Rimozione di perni metallici

START-X™ #5 Preparazione del pavimento della camera pulpare

"In base alla mia esperienza clinica le punte Start-X™ sono gli inserti ad ultrasuoni più resistenti alla frattura che abbia mai utilizzato"
Professor Berutti

UNA PUNTA – UN'INDICAZIONE CLINICA

DENTSPLY Maillefer ha sviluppato, insieme ai dottori Berutti, Cantatore e Castellucci, una gamma di punte ad ultrasuoni basata su un concetto semplice.

- **Parte attiva micro lavorata**
- **Apertura per l'acqua**
- **Eccellente resistenza alla frattura**

*I risultati clinici individuali possono variare

DENTSPLY MAILLEFER

www.dentsplymaillefer.com

Distribuito da

SIMIT DENTAL

www.simitdental.it

Le nuove punte da ultrasuoni per endodonzia StartX

Giuseppe Cantatore MD, DDS
Elio Berutti MD, DDS
Arnaldo Castellucci MD, DDS

Sommario

Gli ultrasuoni si sono rivelati in endodonzia nettamente superiori alle frese montate su manipoli ad alta o a bassa velocità. L'efficienza nel taglio che può essere modulato variando la potenza, il maggior controllo (gli ultrasuoni non ruotano a grande velocità) dato dalle precise capacità di taglio e dall'ottima visibilità rendono questo sistema sicuro efficace ed economico, vista anche la riduzione dei tempi di lavoro.
Gli inserti più diffusi sul mercato oggi sono quelli diamantati.
Sfortunatamente in questi anni queste punte non hanno avuto una grande diffusione. I motivi sono essenzialmente due: i costi eccessivi e la loro fragilità. Questo ha determinato l'utilizzo degli ultrasuoni solo da parte degli Endodontisti che avendo tariffe più alte potevano ammortizzare il costo di inserti fragili.
La Dentsply Maillefer ha recentemente introdotto una nuova serie di 5 punte da ultrasuoni per endodonzia: le StartX. Questi nuovi inserti sono destinati non solo all'Endodontista ma soprattutto al dentista generico. Le loro caratteristiche salienti sono:

1) Ogni punta ha la sua applicazione
2) La parte lavorante è caratterizzata da microlame
3) Sono presenti le aperture per l'irrigazione (water port)
4) Sono disponibili con attacco EMS o Satelec
5) Sono molto resistenti
6) Non sono costose

Le punte da ultrasuoni StartX Dentsply Maillefer hanno le seguenti indicazioni:
N°1: rifinitura della cavità d'accesso
N°2: reperimento del canale mesiopalatino (MB2)
N°3: rimozione di calcificazioni canalari e di perni in fibra
N°4: rimozione di perni metallici
N°5: rifinitura del pavimento camerale

Gli ultrasuoni sono stati introdotti in odontoiatria per la prima volta negli anni '50/'60 per la preparazione di cavità.[1-3] In un primo momento non hanno avuto una larga diffusione, e questo è dovuto probabilmente alla concorrenza dell'efficiente manipolo da alta velocità comparso anch'esso in quel periodo.
Già allora però gli ultrasuoni si sono affermati come strumenti insostituibili nell'igiene dentale per rimuovere tartaro e placca dentale dalle superfici dentali.[4,5] Fu comunque Richman il primo nel 1957 ad introdurre gli ultrasuoni in endodonzia.[6] Segurono Martin e coll. che proposero l'utilizzo di file ultrasonici per detergere e sagomare i canali radicolari.[7-11]
Da allora sempre nuove applicazioni sono state proposte in tutti i campi dell'endodonzia anche perché contemporaneamente si affermava come obiettivo primario in tutti i settori dell'odontoiatria il concetto di Odontoiatria Minimamente Invasiva.[12,13]
I più diffusi campi di applicazione degli ultrasuoni in endodonzia sono:[14]
1. Rifinitura della cavità d'accesso, reperimento di canali calcificati, rimozione di calcificazioni.
2. Rimozione di ostacoli intracanalari (strumenti fratturati, perni radicolari, coni d'argento, perni metallici fratturati).
3. Attivazione delle soluzioni irriganti.
4. Condensazione ultrasonica della guttaperca.
5. Posizionamento del mineral trioxide aggregate (MTA).
6. Endodonzia chirurgica: preparazione

della cavità retrograda e posizionamento e rifinitura del materiale retrogrado.
7. Preparazione dei canali radicolari.

Gli obiettivi di un trattamento endodontico di successo sono:
1. esecuzione di una corretta cavità di accesso in continuità con le pareti della camera pulpare senza alterazioni del pavimento
2. localizzazione di tutti gli imbocchi canalari
3. realizzazione di un accesso rettilineo al canale senza pericolose interferenze che possano impedire di raggiungere il forame apicale o peggio determinare la frattura degli strumenti endodontici
4. esecuzione di una sagomatura mini-invasiva dei canali radicolari in armonia con l'anatomia originaria
5. detersione ed otturazione nelle 3 dimensione del complesso sistema canalare.

Gli ultrasuoni si sono dimostrati insostituibili nelle fasi 1, 2 e 3, cioè nelle fase iniziali del trattamento. Queste prime fasi sono fondamentali al fine del successo e sono fortemente condizionate dalla manualità dell'operatore e dallo strumentario utilizzato. Due sono le tecnologie che hanno rivoluzionato queste prime fasi del trattamento: i sistemi di ingrandimento e gli ultrasuoni.

L'introduzione dei sistemi di ingrandimento ha rivoluzionato le possibilità diagnostiche e terapeutiche in endodonzia clinica e chirurgica. Gli occhialini e i caschetti con o senza le fibre ottiche e il microscopio operatorio sono ampiamente diffusi non solo tra gli specialisti ma anche tra i dentisti generici, anche perché gli enormi vantaggi sono ormai evidenti in tutti i campi dell'odontoiatria. Come abbiamo già sottolineato, in endodonzia molte volte disporre di un mezzo ingrandente risulta decisivo al fine del successo finale del trattamento.[15-17]
L'utilizzo accoppiato di ingrandimenti ed ultrasuoni si è dimostrato vincente perché non solo ha aumentato considerevolmente la qualità del risultato, ma ha anche ridotto significativamente i tempi di lavoro e lo stress dell'operatore.[18,19]
Possiamo condensare i vantaggi dell'utilizzo degli ultrasuoni in endodonzia in questi 5 punti:
1) efficienza
2) controllo
3) visibilità
4) sicurezza
5) tempi

1. L'efficienza è data dalle superiori capacità di taglio in aree piccole e dalla possibilità di sfruttare la forma tridimensionale del tagliente.
A differenza delle frees, gli ultrasuoni non ruotano. Per compiere un particolare lavoro basta scegliere l'inserto ad ultrasuoni più adatto, la giusta potenza ed appoggiarlo nella zona dove si vuole lavorare. Il resto si può dire che sarà l'inserto a realizzarlo sotto la nostra guida.
2,3. Il controllo è uno dei più importanti vantaggi degli ultrasuoni. Questa caratteristica differenzia nettamente gli ultrasuoni da qualsiasi sistema rotante disponibile oggi. La leggerezza dei manipoli, la disponibilità degli inserti, alcuni di piccolissime dimensioni, l'ottima visibilità e la possibilità di impostare la potenza di vibrazione in base alle caratteristiche del materiale da asportare e del lavoro da esegire permettono sempre di ottimizzare l'azione di taglio. Le frese, anche se a stelo lungo, hanno l'enorme svantaggio di

PROFILO DELL'AUTORE. *Prof. Giuseppe Cantatore: Dal 1987 al 1989 ha insegnato in qualità di Professore a contratto del corso integrativo di Endodonzia all'Università dell'Aquila e dal 1990 all'Università di Roma "La Sapienza". Dal 2000 è Professore Associato di Endodonzia all'Università di Verona. Socio Attivo della S.I.E., dell'A.I.O.M. e della S.I.D.O.C., è Associate Member dell'A.A.E.. Fa parte del Comitato Direttivo della*

non permettere un buon controllo visivo della loro parte lavorante perché spesso questa è nascosta dalla testa del manipolo, in più, come abbiamo già sottolineato, la fresa ruota a forte velocità e sotto getto d'acqua, e questo rende difficile il controllo visivo del campo operatorio e dell'azione del tagliente. Il lavoro eseguito dall'inserto ad ultrasuoni può invece essere sempre sotto il nostro attento controllo visivo. Gli inserti hanno uno stelo lungo ed angolato e questo permette di non avere interferenze visive con il manipolo. Possiamo poi alternare il lavoro a secco per aumentare l'efficienza di taglio e il lavoro con l'irrigazione per detergere accuratamente il campo. Questo ci permette di realizzare veramente un intervento mini-invasivo.

4. Spesso la malattia pulpare determina un'estesa calcificazione della camera pulpare, degli imbocchi canalari e dei primi tratti del canale. Altre volte l'operatore deve riaprire una camera pulpare per eseguire un ritrattamento e si trova nella necessità di dover rimuovere il materiale di ricostruzione (amalgama, composito) che è intimamente a contatto con pareti e il pavimento della camera pulpare. In questi casi utilizzare le frese spesso è un rischio. E' infatti possibile asportare più tessuto dentinale del necessario, alterare il pavimento della camera pulpare o peggio creare delle perforazioni. Gli ultrasuoni permettono un intervento assolutamente controllato e sicuro.

5. In ultimo, i tempi di lavoro si riducono con l'utilizzo degli ultrasuoni. In ogni momento l'operatore ha sempre il controllo preciso del lavoro che può così progredire senza soste sino all'ottenimento del risultato finale. Questo si traduce in un minor stress dell'operatore e in una riduzione dei costi.

Nel corso di questi ultimi 10-15 anni sono stati proposti numerosi inserti da ultrasuoni dedicati all'endodonzia. Le punte rivestite di diamante hanno dimostrato di essere superiori nell'efficienza di taglio rispetto agli inserti in acciaio o a quelli rivestiti di nitruro di zirconio, ma esse hanno anche una alta frequenza di frattura.[20]

Tre sono i problemi delle punte da ultrasuoni rivestite di diamante:

1) esse perdono progressivamente il diamante durante l'uso e quindi perdono progressivamente la capacità di taglio. L'operatore è costretto ad aumentare la potenza di vibrazione per mantenere un'efficienza di taglio sufficiente sino però ad arrivare ad un certo punto alla frattura della punta stessa
2) sono realizzate ricoprendo di diamante una struttura di supporto che ha la forma definitiva della punta. Per ottenere punte diamantate di piccole dimensioni occorre quindi diminuire le dimensioni della struttura di supporto e questo porta inevitabilmente ad avere inserti estremamente fragili
3) i processi di produzione prevedono due fasi: la realizzazione della struttura di supporto e poi la deposizione del diamante. Queste due fasi sono costose e questo naturalmente è un altro grosso problema perché il costo eccessivo ha condizionato fortemente la loro diffusione.

Possiamo quindi concludere che l'insieme di tutti questi problemi si concretizza in un alto costo per poter utilizzare le punte diamantate e questo ha determinato la loro scarsa diffusione.

Queste motivazioni e la convinzione degli enormi vantaggi nell'utilizzo degli ultrasuoni ha spinto la Dentsply Mail-

S.I.E. di cui è attualmente Presidente e dell'A.I.O.. Nel 2003/2004 è stato Segretario Culturale della S.I.E.. E' autore di una monografia e di oltre 90 lavori scientifici quasi tutti di argomento endodontico pubblicati su riviste italiane ed internazionali. Relatore in numerosi corsi e congressi in Italia ed all'estero, vive e lavora a Roma con pratica limitata all'Endodonzia.

Vol. 10, Nr. 3 2007

lefer a realizzare un nuovo set di punte da ultrasuoni per endodonzia composto di 5 inserti: le StartX (Fig. 1). L'obiettivo del progetto era di realizzare un set di punte semplici da utilizzare, dedicate non solo all'Endodontista bensì soprattutto al dentista generico. Tutte gli inserti da ultrasuoni per endodonzia disponibili oggi hanno forme standard. Alcuni sono appuntiti e sono disponibili in diverse lunghezze e diametri, altri invece terminano con palline con forme più o meno arrotondate, disponibili in diversi diametri. E' quindi l'operatore che deve, per così dire, inventarsi l'utilizzo di ogni singolo inserto in base alle specifiche esigenze del caso da trattare. Questo presuppone una solida competenza in campo endodontico, non sempre posseduta del dentista generico. Per questo motivo ogni punta da ultrasuoni per endodonzia StartX è dedicata ad un lavoro specifico: ogni punta ha la sua specifica applicazione clinica. Questo è molto importante perché ora il dentista generico può scegliere la punta da ultrasuoni specificatamente disegnata per compiere quel lavoro ed utilizzarla in assoluta sicurezza.

Un secondo aspetto importante è l'efficacia. Essa è data dalla forma che, come abbiamo già detto in precedenza, condiziona la semplicità nel raggiungere il risultato e dalla capacità di taglio. L'efficienza di taglio non è solo la capacità di asportare materiale ma anche e soprattutto la qualità e la modularità dell'azione del tagliente. L'operatore deve poter scegliere, in base alle esigenze del singolo caso, un'azione di taglio più o meno aggressiva, sicuro però di ottenere alla fine sempre il medesimo risultato: una superficie perfettamente liscia e regolare nella forma.

Questo è garantito nelle StartX Dentsply Maillefer dalla superficie di

Figura 1
Le cinque punte da ultrasuoni StartX (Dentsply Maillefer).



PROFILO DELL'AUTORE. *Prof. Elio Berutti: Professore a contratto nell'ambito dell'insegnamento di Odontoiatria Conservatrice dal 1990 al 1996 a Torino. Professore a contratto nell'ambito dell'insegnamento di Patologia Speciale Odontostomatologica presso il Corso di Laurea di Odontoiatria e Protesi Dentaria nella Facoltà di Medicina e Chirurgia di Ferrara. Nel 2000 è stato chiamato quale idoneo a concorso di I° fascia nel settore scientifico disciplinare MED/28 Malattie Odontostomatologiche e ha preso servizio come professore di I° fascia. Nel 2003 è stato nominato Professore Ordinario nel settore scientifico disciplinare MED/28 Malattie*



Figura 2
Visione al SEM delle micro-lame delle punte StartX.

taglio che, come vedremo, non è più diamantata come in tutte le punte da ultrasuoni per endodonzia oggi disponibili sul mercato, ma è formata da tante microlame (Fig. 2). Ciò facilita anche l'autodetersione delle punte che sotto irrigazione si autodetergono durante lo stesso loro utilizzo. Al contrario, le punte diamantate sono estremamente più difficili da detergere perché i granuli di diamante restano facilmente impastati di detriti difficilmente rimuovibili (Fig. 3), soprattutto se le punte non hanno l'apertura per l'irrigazione.

Terzo punto molto importante è la resistenza alla frattura e di conseguenza il costo. Questo è stato ed è la nota dolente di molte punte da ultrasuoni per endodonzia. Le punte disponibili sino ad oggi sono molto costose e molto fragili, cosa che ha impedito la loro diffusione. La qualità dei risultati ottenuti utilizzando gli inserti da ultrasuoni non ha mai giustificato il rischio economico. Rompere una punta da ultrasuoni voleva dire per il dentista generico vedere vanificare la sua parcella per quel trattamento.

Le punte da ultrasuoni per endodonzia venivano quindi utilizzate dai soli Endodontisti che, avendo tariffe diverse da quelle del dentista generico, potevano sopportare anche la frattura di una punta da ultrasuoni pur di completare il trattamento. Le StartX sono estremamente resistenti alla frattura, per cui possiamo affermare che la frattula di una StartX, se correttamente utilizzata, è un avvenimento eccezionale. Inoltre sono vantaggiose anche dal punto di vista economico costando circa il 30 % in meno rispetto alle altre punte disponibili oggi sul mercato.

L'ultima caratteristica che una punta da

Figura 3a,b
Visione al SEM di una punta da ultrasuoni diamantata dopo un singolo utilizzo: la superficie è completamente impastata di residui e frustoli dentinali.

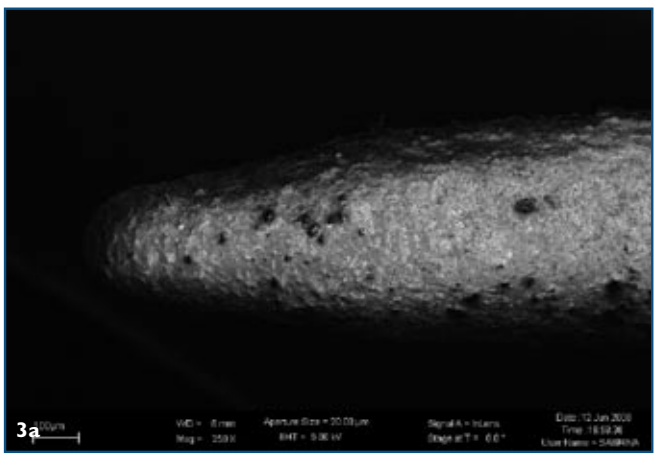



Odontostomatologiche. Dal 2000 è titolare dell'insegnamento di Endodonzia al III e IV anno del CLOPD, dal 2006 è titolare dell'insegnamento di Odontoiatria Conservatrice del IV anno del CLOPD. E' Past President della S.I.E., Socio Attivo della E.S.E. e della S.I.O.C., è Associate Member dell'A.A.E.. L'attività di ricerca si è indirizzata allo sviluppo e allo studio di nuovi strumenti rotanti in Nichel Titanio per la sagomatura dei canali radicolari. Collabora con il dipartimento di Meccanica del Politecnico di Torino e con altri Atenei Italiani e Centri di Ricerca delle più importanti case produttrici di strumenti canalari mondiali.

Vol. 12, Nr. 4 2009

ultrasuoni dovrebbe avere è la durata. Una lunga durata garantisce l'ammortamento dell'acquisto che risulta vantaggioso in proporzione solo dopo un certo numero di trattamenti eseguiti. Chi di noi ha già utilizzato nella pratica clinica uno o più tipi delle punte oggi disponibili ha potuto constatare personalmente che le punte diamantate perdono progressivamente il diamante e così la capacità di taglio (Fig. 4). L'operatore è quindi costretto ad aumentare la potenza per raggiungere una soddisfacente capacità di taglio. Questo porta inevitabilmente in poco tempo alla frattura della punta. Le punte da ultrasuoni per endodonzia StartX, come abbiamo già sottolineato, hanno una superficie di taglio formata da microlame estremamente resistenti all'usura. Questo garantisce una costante efficienza di taglio anche dopo un numero veramente elevato di trattamenti.

Vediamo ora le caratteristiche generali e le caratteristiche di ogni singola punta StartX.

Tutte le punte sono costruite con una lega di acciaio ed hanno l'apertura per l'irrigazione. Possiamo così utilizzare le punte con irrigazione o a secco. Senza irrigazione il taglio è certamente più efficace, ma abbiamo due inconvenienti: l'accumulo di detriti sulle superfici taglienti e l'eccessivo surriscaldamento dell'inserto e del tessuto o del materiale (dentina, smalto, perni in metallo) aggredito dagli ultrasuoni. E' quindi importante alternare il lavoro con irrigazione per detergere e raffreddare e il lavoro a secco per aumentare l'azione di taglio e ridurre così i tempi di lavoro o tagliare materiali particolarmente resistenti (smalto, metalli).

Tutte le punte StartX hanno un angolo tra l'attacco al manipolo e la parte lavorante di 110°. Questo assicura una perfetta visibilità in ogni situazione durante il lavoro. L'operatore potrà così costantemente tenere sotto controllo visivo la punta di ogni singolo inserto. Questo significa poter evitare errori e poter eseguire un intervento veramente preciso e quindi mini-invasivo.

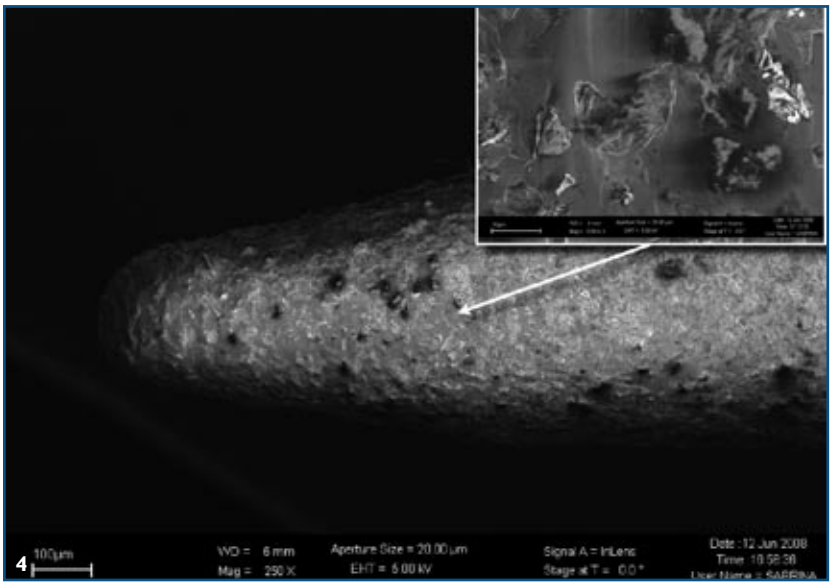

Figura 4
La stessa punta dopo un singolo utilizzo ha perso una notevole quantità di granuli di diamante.

Le superficie di taglio delle StartX sono composte da microlame (micro grinding) piatte simili alle "radial land" degli strumenti endodontici rotanti NiTi ProFile. Queste lame piatte hanno 3 vantaggi:

1) ogni lama ha due angoli di taglio e una superficie piatta che le unisce. Questo si traduce in un'ottima efficienza e precisione nel taglio
2) la lama ha un sufficiente spessore che le garantisce una notevole resistenza all'usura
3) i solchi tra le lame permettono una buona raccolta dei detriti, un buon raffreddamento della punta ed un'estrema facilità nella detersione dell'inserto a fine lavoro.

Le StartX sono disponibili con due diversi attacchi: EMS e Satelec.

PROFILO DELL'AUTORE. *Dr. Arnaldo Castellucci: ha frequentato il reparto di Endodonzia del Prof. H. Schilder presso la Boston University e dal 1980 esercita la professione limitatamente all'Endodonzia. E' Past President della S.I.E. e della I.F.E.A., della quale è stato Presidente nel triennio 1993-1995. E' Socio Attivo della A.A.E., dell'A.I.O.M. e della E.S.E della quale è stato Segretario nel biennio 1982-1983. E' Professore a contratto presso il Corso di Laurea in Odontoiatria dell'Università di Firenze. E' Direttore Responsabile del*

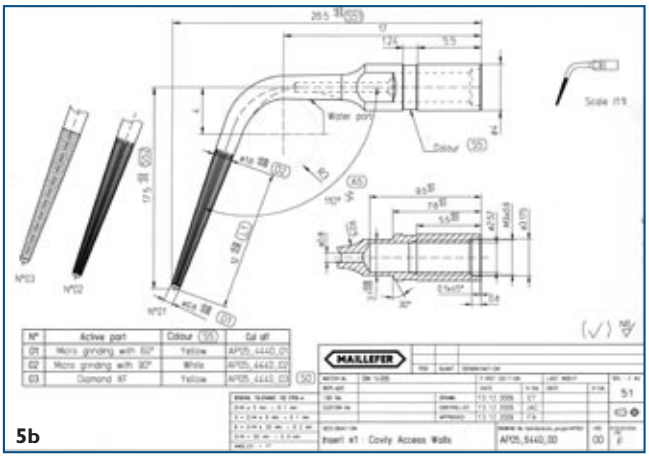

Figura 5a,b
La punta StartX #1 per la rifinitura delle pareti della cavità d'accesso.

StartX N°1: Rifinitura delle pareti della cavità d'accesso

Una cavità d'accesso correttamente eseguita è il primo passo verso il successo del trattamento endodontico. Fondamentale al fine del reperimento di tutti gli orifizi canalari è l'eliminazione completa del tetto camerale ed avere le pareti dell'accesso in perfetta continuità con le pareti della camera pulpare. L'operatore seguendo con gli strumenti endodontici prima le pareti della cavità d'accesso e poi le pareti della camera pulpare sarà automaticamente guidato verso gli imbocchi canalari. Questo si traduce in una semplicità nel trattamento, riduzione dello stress e in un accesso mini-invasivo.
Questa punta è stata disegnata per rifinire la cavità d'accesso dei premolari e dei molari (Figg. 5, 6). Ha forma troncoconica. La parte lavorante è lunga 12 mm, la punta ha un diametro di 0,8 mm, il diametro massimo dell'inserto alla fine della parte lavorante è di 1,6 mm. La punta dell'inserto non è attiva, possiamo quindi paragonarla ad una fresa di Batt. Il passaggio tra le lame laterali e la punta non attiva avviene praticamente in uno spazio inferiore al millimetro. Questo permette di rifinire, in assoluta sicurezza e semplicemente, le pareti della camera pulpare anche in camere pulpari molto calcificate, dove il tetto e il pavimento quasi collabiscono. In questi casi l'uso delle comuni frese di Batt è impossibile, perché in esse la punta non attiva è ben più rappresentata e l'utilizzo di frese normali con punte attive è pericoloso ed invasivo (Fig. 7). La StartX N°1 oltre ad essere nata per rifinire le pareti della cavità d'accesso è stata studiata anche per realizzare quei coni di lavoro in corrispondenza per esempio dei canali mesiali dei molari inferiori, dei canali vestibolari dei molari superiori e dei canali dei premolari superiori. I più diffusi strumenti rotanti NiTi a conicità aumentata hanno un diametro massimo di 1,2 mm, la StartX N°1 ha un diametro massimo di 1,6 mm. Appoggiando la StartX N°1 in corrispondenza degli imbocchi canalari è possibile così realizzare una svasatura troncoconica continua che permette un lavoro sicuro degli strumenti rotanti senza pericolose interferenze con le pareti di smalto

Giornale Italiano di Endodonzia, organo ufficiale della S.I.E., è Direttore Responsabile e Direttore Scientifico de "L'Informatore Endodontico". E' autore del testo "Endodonzia", edito dalla Casa Editrice Martina di Bologna, ora completamente aggiornato e tradotto in lingua inglese. Fondatore e Presidente della "Warm Gutta-Percha Study Club", relatore a numerosi corsi e conferenze in congressi nazionali ed internazionali. Fondatore del Centro per l'insegnamento della Micro-Endodonzia, con sede in Firenze, dove insegna e tiene corsi teorico-pratici.

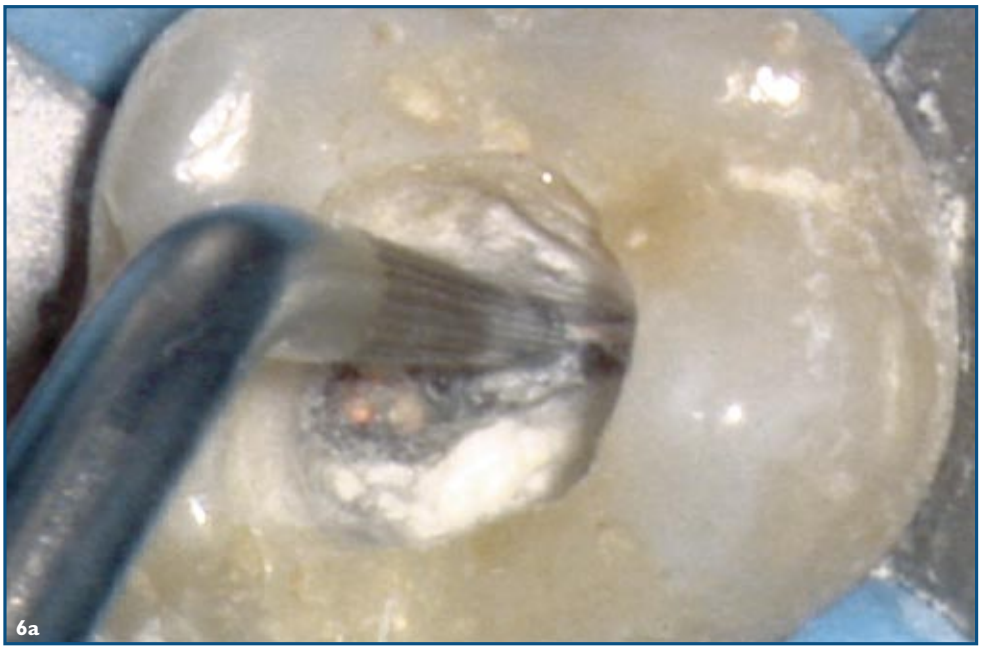

Figura 6a
La StartX #1 sta rifinendo le pareti della camera pulpare in preparazione al ritrattamento del molare superiore.

Figura 6b
La cavità d'accesso a rifinitura eseguita.

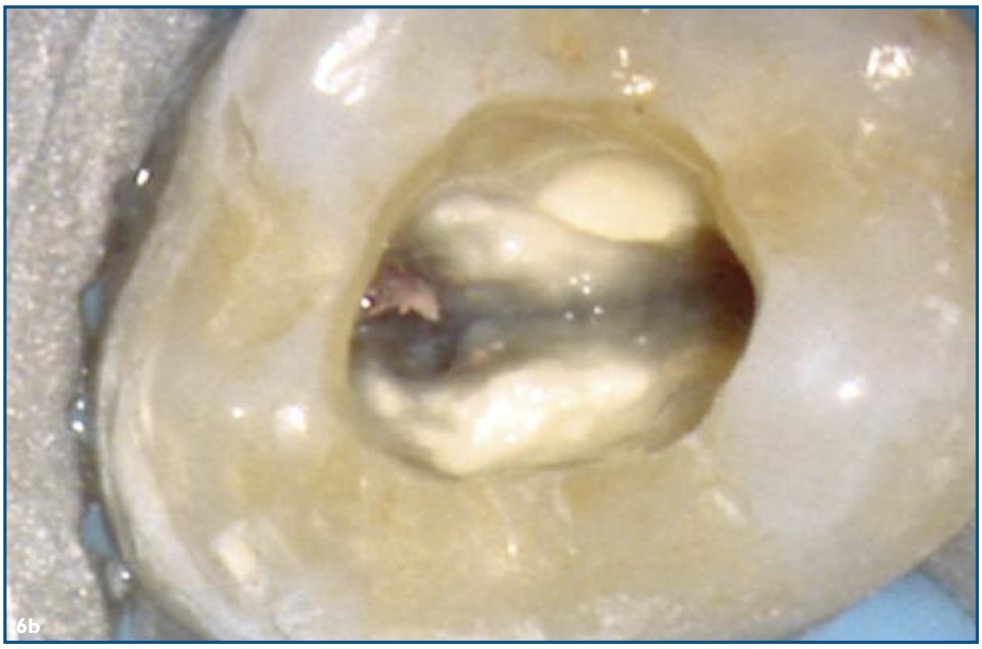

Figura 7
Si noti la diversa estensione della porzione non lavorante della StartX #1, della EndoZ e della fresa di Batt.

e/o dentina che possono determinare eccessivo stress allo strumento.
La punta StartX N°1 può essere utilizzata sino a circa l'80-90 % della massima potenza raggiungibile con le sorgenti di ultrasuoni dedicate all'endodonzia oggi disponibili sul mercato.

Figura 8
Esempio di primo molare superiore con i quattro canali preparati.

Figura 9a
Nel solco che unisce il canale mesio-vestibolare al canale palatino è presente una piccola depressione.

Figura 9b
La sonda endodontica JW17 sta entrando nella depressione precedente dopo che il solco è stato aperto con la punta StartX #2.

StartX N°2: Reperimento del canale mesio-palatino (MB2)

Il primo molare superiore deve essere considerato, in base agli ultimi lavori scientifici, un dente con 4 canali (Fig. 8). Particolarmente rilevante è lo studio di John Stropko che dimostra che il secondo canale della radice mesio-vestibolare (MB2) è presente " in vivo" nel 93% dei casi ed è sondabile fino in apice nel 90% dei casi. L'imbocco dell'MB2 si trova nella linea che unisce il canale mesio-vestibolare con il canale palatino. Spesso esiste una depressione, quasi un istmo, che parte dal canale mesio-vestibolare e si spinge verso il canale palatino (Fig. 9a). All'estremità palatina di questo solco c'è l'orifizio dell'MB2 (Fig. 9b-d). Spesso l'accesso del canale è ostacolato da una sporgenza di dentina della parete mesiale della camera pulpare che deve essere rimossa. Altre volte l'MB2 ha una curvatura coronale molto brusca, tanto che spesso l'orifizio canalare è quasi sul confine tra parete della cavità d'accesso e pavimento. L'utilizzo della StartX N°2 ci permette contemporaneamente di eliminare la sporgenza di dentina e parte dell'iniziale brusca curvatura coronale. L'imbocco del MB2 viene così trasferito sul pavimento della camera pulpare, consentendo un accesso rettilineo al canale. Questo permette di vedere chiaramente l'imbocco del canale e poterlo poi sondare senza problematiche interferenze coronali (Fig. 10). La StartX N°2 (Fig. 11) ha forma tronco-conica. La parte lavorante è lunga 8 mm, la punta ha un diametro di 1 mm, il diametro massimo dell'inserto alla fine della parte lavorante è di 1,54 mm. La punta dell'inserto è attiva. La StartX N°2 è

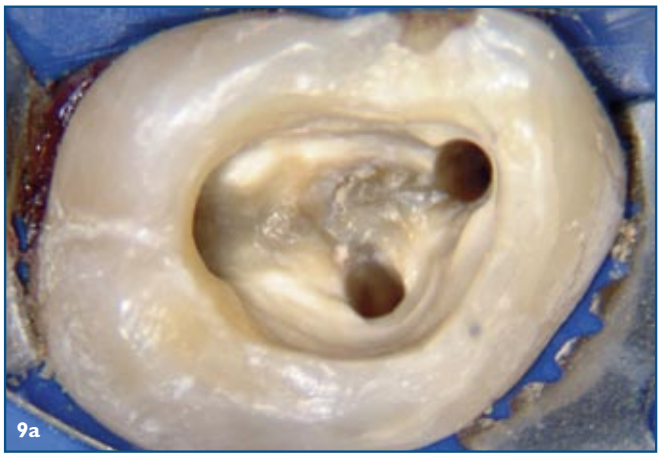

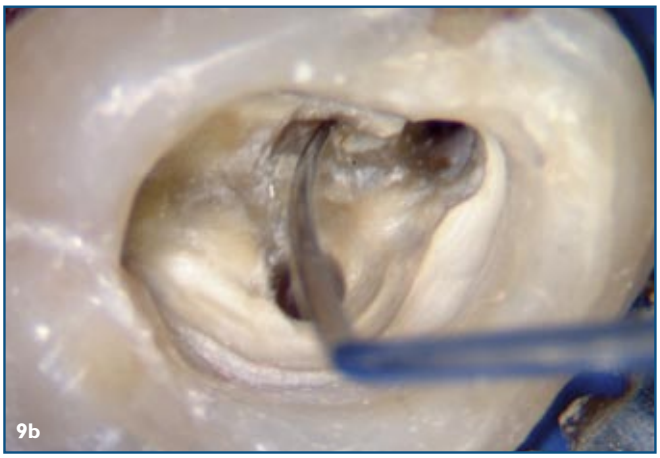

Vol. 12, Nr. 4 2009

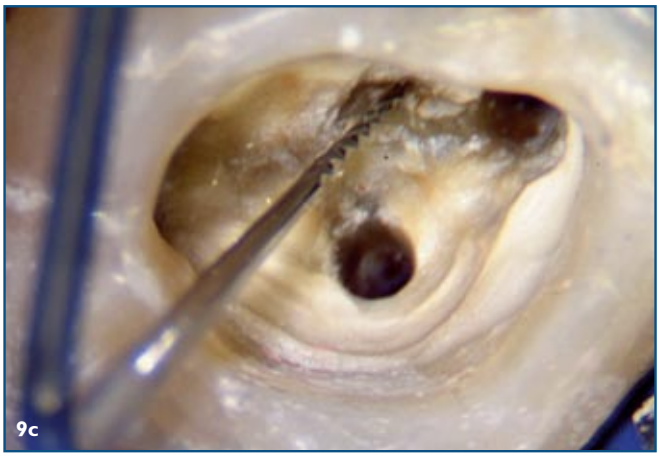

Figura 9c
Il "micro-opener" (Denstply Maillefer) sta iniziando a sondare il canale mesio-palatino (MB2).

Figura 9d
Il canale mesio-palatino è stato preparato.



Figura 10
Rappresentazione schematica della camera pulpare di un molare superiore in corrispondenza del canale mesio-palatino. La parete mesiale della camera pulpare (porzione grigia del disegno) sporge verso il pavimento, formando con esso un algolo acuto, all'interno del quale si trova l'imbocco del canale mesio-palatino. Se tale sporgenza non viene preventivamente eliminata, gli strumenti sono costretti ad affrontare una curva quasi a 90° dopo pochi millimetri dal loro ingresso nel canale, spesso senza riuscirci. Il canale risulta così solo parzialmente sondabile (strumento a sinistra del disegno). Se il solco viene aperto dalla punta StartX #2 e la sporgenza di dentina viene eliminata, gli strumenti avranno un accesso rettilineo al canale che così risulterà facilmente e interamente sondabile (strumento a destra del disegno).

Figura 11a,b
La punta StartX #2 per il reperimento del canale mesio-palatino (MB2).

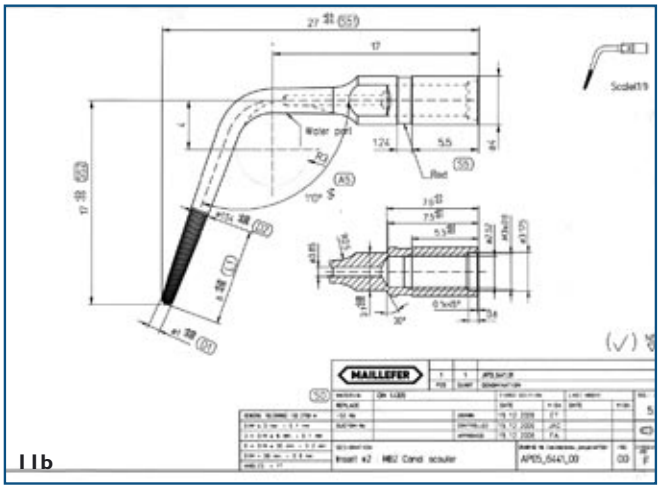

Figura 12a
La punta StartX #2 sta aprendo il solco con la sua testa lavorante, in modo da spostare l'imbocco canalare sul pavimento della camera pulpare.

Figura 12b
La punta sta ora lavorando di fianco per asportare la sporgenza della parete mesiale della camera pulpare e consentire l'accesso rettilineo al canale.

Figura 12c
La sonda endodontica JW17 sta esplorando l'imbocco canalare.

Figura 12d
La lima .08 sta iniziando il sondaggio del canale.

estremamente semplice da utilizzare. La punta deve essere mossa con movimento di va e vieni lungo la depressione che parte dal canale mesio-vestibolare e si spinge verso il canale palatino. Spingeremo contemporaneamente la punta anche mesialmente. In questo modo taglieremo anche la parete mesiale della cavità d'accesso ricollocandola in posizione più mesiale. Così la depressione non sarà più sul confine tra pavimento e pareti laterali della cavità della camera pulpare ma sarà su una estensione mesiale del pavimento della camera da noi realizzata grazie all'uso della StartX N°2. Sarà così estremamente semplice individuare e sondare il canale MB2 che si troverà all'estremità palatina della depressione (Fig. 12).
La punta StartX N°2 può essere utilizzata sino a circa l'80-90 % della massima potenza raggiungibile con le sorgenti di ultrasuoni dedicate all'endodonzia oggi disponibili sul mercato.

StartX N°3: Rimozione di calcificazioni canalari e di perni in fibra

Spesso l'esito di una patologia pulpare è la calcificazione di parte della camera pulpare e dei canali radicolari. La rimozione delle calcificazioni dalla camera

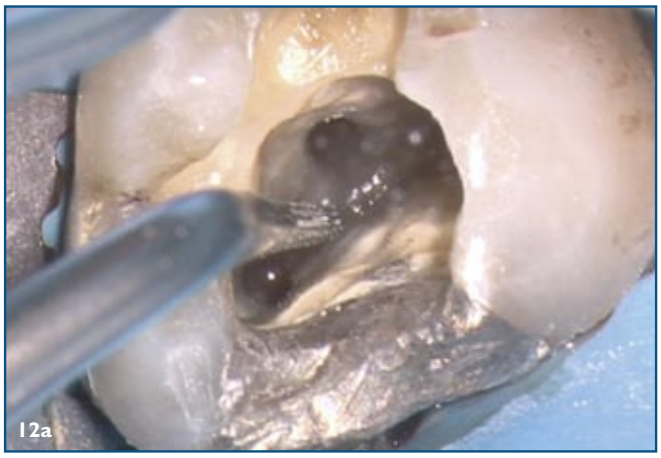
12a

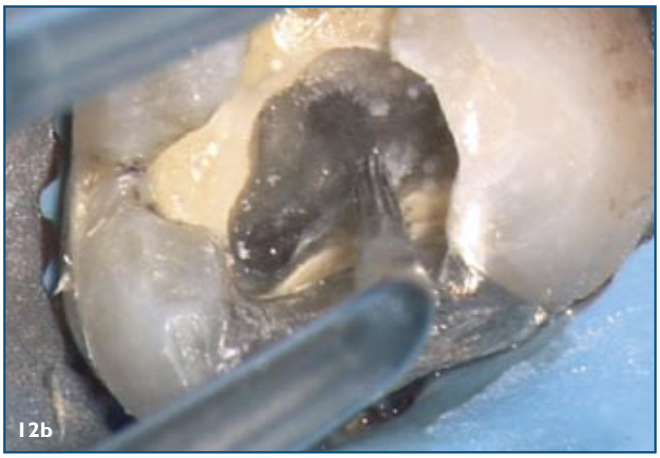
12b

12c

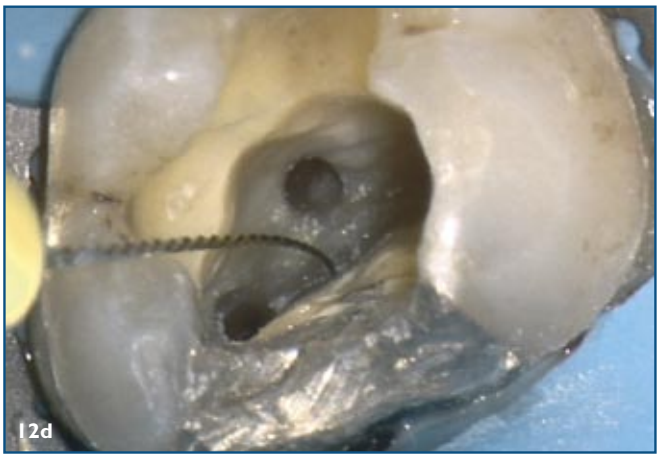
12d

Vol. 12, Nr. 4 2009

12e

Figura 12e
I quattro canali sono stati preparati e sono ora pronti per essere otturati.

pulpare e dall'imbocco dei canali radicolari è determinante per poter reperire tutti gli imbocchi canalari, sondare senza interferenze i canali radicolari, evitare che durante la strumentazione una calcificazione mobilizzata dagli strumenti endodontici possa cadere in un canale e bloccarlo.

La StartX N°3 è una punta sottile e lunga ma estremamente resistente (Fig. 13). Ha forma leggermente troncoconica. La parte lavorante è lunga 8 mm, la punta è estremamente acuminata, il diametro massimo dell'inserto alla fine della parte lavorante è di 0,9 mm. Le ridotte dimensioni della



13a

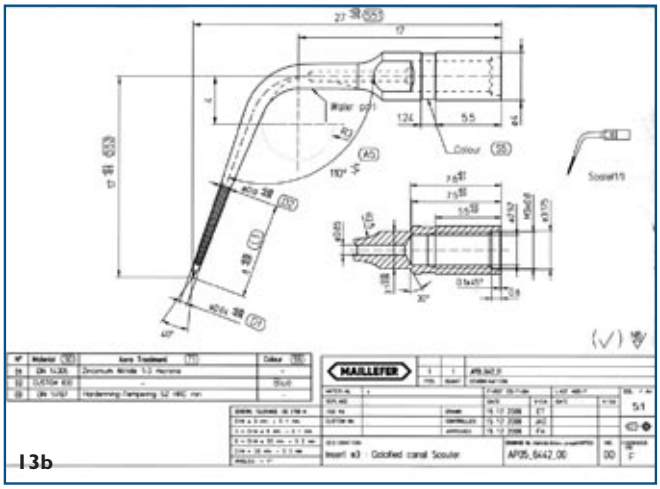
13b

Figura 13a,b
La punta StartX #3 per la rimozione di calcificazioni canalari e di perni in fibra.

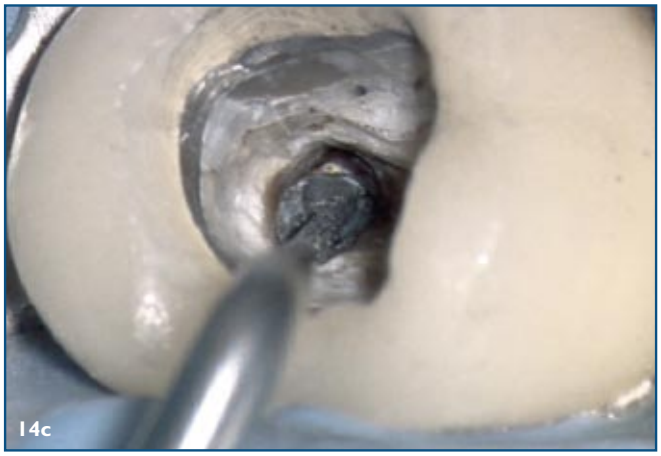

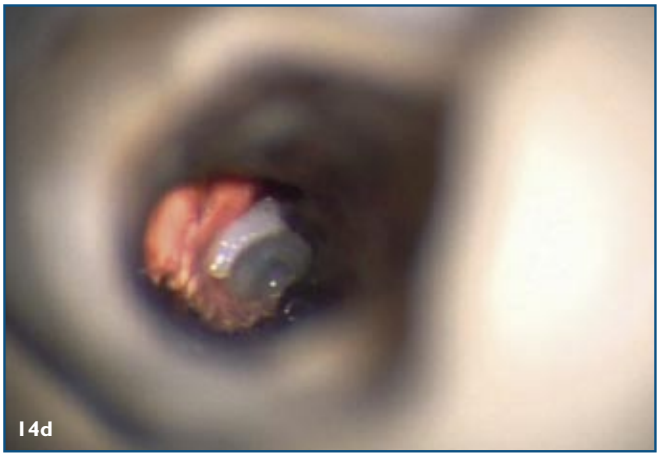

Figura 14a
In questo molare superiore erano stati inseriti due perni in fibra di carbonio che devono essere rimossi per consentire il ritrattamento endodontico.

Figura 14b
La punta StartX #3 sta sgretolando il perno in fibra lavorando alternativamente a secco per essere più efficace e sotto irrigazione per raffreddare e al tempo stesso per detergere il campo operatorio.

Figura 14c
La punta si sta approfondendo all'interno del canale in tutta sicurezza e sotto un perfetto controllo visivo, cosa impossibile da ottenere utilizzando frese e manipoli vari.

Figura 14d
Il perno è stato interamente rimosso. Al di sopra della guttaperca del canale è visibile solo un piccolo frammento di composito che verrà facilmente rimosso all'inizio del ritrattamento.

punta permettono un lavoro estremamente preciso ed un'ottima visibilità. L'operatore potrà così effettuare un lavoro selettivo, rimuovendo solo le calcificazioni patologiche e non il tessuto dentinale sano. Il risultato sarà un approccio veramente mini-invasivo senza alterazioni dell'anatomia endodontica.
La seconda indicazione per l'utilizzo della StartX N°3 è la rimozione dei perni endocanalari in fibra durante i ritrattamenti endodontici. La punta può essere utilizzata anche a potenze di vibrazione alte senza rischi. E' possibile così distruggere in pochi minuti un perno in fibra senza fratturare la punta da ultrasuoni, come succedeva spesso in passato.
La tecnica di rimozione di un perno in fibra è molto semplice. Dobbiamo penetrare nel "core" del perno distruggendolo (Fig. 14). La nostra strategia deve essere quella di distruggere il perno senza toccare le pareti canalari con la punta da ultrasuoni.[21-24]
La StartX N°3 sarà utilizzata alternativamente con e senza irrigazione. A secco la punta è più aggressiva e rapidamente entrerà dentro il perno distruggendolo.[25] Con l'irrigazione raffredderemo la punta e rimuoveremo i detriti, permettendo così un costante



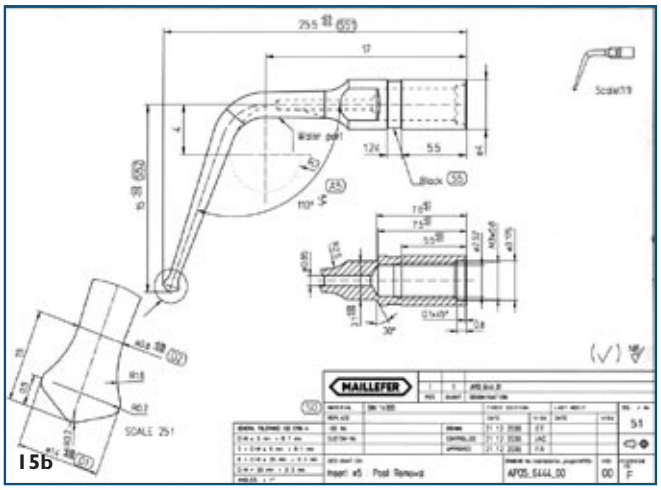

Figura 15a,b
La punta StartX #4 per la rimozione dei perni metallici.

controllo del lavoro della punta.[26,27]
La punta StartX N°3 può essere utilizzata sino a circa il 60-70 % della massima potenza raggiungibile con le sorgenti di ultrasuoni dedicate all'endodonzia oggi disponibili sul mercato.

StartX N°4: Rimozione di perni metallici

La StartX N°4 è un inserto privo di lame disegnato per trasferire energiche vibrazioni dove la punta viene applicata. E' infatti la decementazione di perni metallici la sua principale indicazione (Fig. 15).
L'inserto ha alla sua estremità una pallina di forma romboidale che possiamo quasi paragonare per la sua forma ad una palla da rugby. Questa particolare forma dell'estremità la differenzia dalle precedenti punte da ultrasuoni dedicate al medesimo utilizzo presenti oggi sul mercato. Analizzando la punta possiamo individuare due superfici attive: l'equatore della palla da rugby e le sue superfici laterali piatte.
L'equatore della palla da rugby permette un appoggio quasi puntiforme sulla superficie dove lavora: il risultato è una vibrazione molto potente che viene trasferita sul perno. L'utilizzo di questa modalità di decementazione è particolarmente indicata in perni moncone o in perni prefabbricati in metallo molto resistente all'usura (leghe in acciaio, titanio ecc.) dove la consistenza della lega metallica non permette l'usura del perno ad opera

Figura 16a
Radiografia pre-operatoria del quadrante superiore di destra.



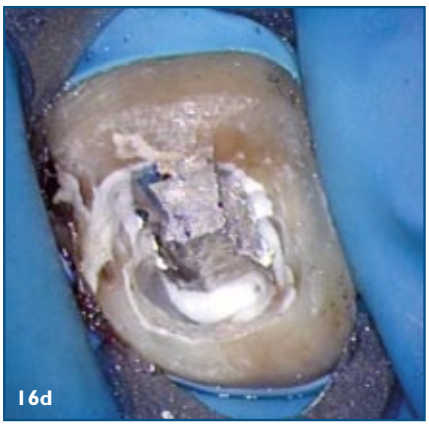

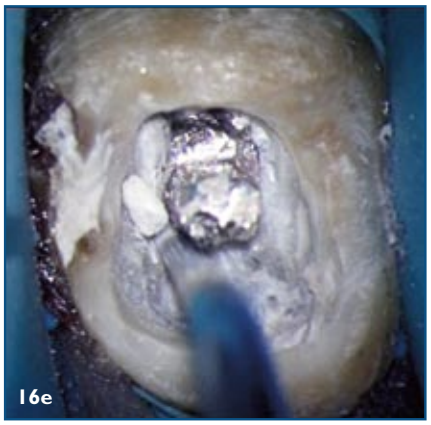

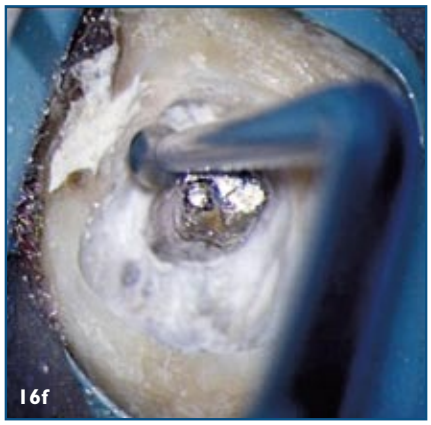

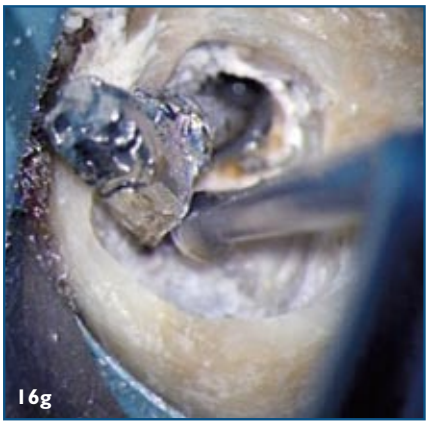

Figura 16b
Aspetto del perno moncone in oro esistente nel primo molare.

Figura 16c
Il perno metallico sta per essere assottigliato.

Figura 16d
Il perno è stato ridotto di dimensioni.

Figura 16e
La punta StartX #3 sta togliendo il cemento attorno alla base del perno.

Figura 16f
La punta StartX #4 sta trasmettendo vibrazioni al perno.

Figura 16g
Il perno è stato rimosso dal canale palatino..

degli ultrasuoni.
Le superfici laterali piatte invece permettono di trasferire una vibrazione leggermente più dolce ma ugualmente efficiente. L'utilizzo di questa modalità di decementazione è particolarmente indicata in perni realizzati con un metallo non particolarmente consistente. In questo caso non corriamo il rischio di consumare il perno con l'azione degli ultrasuoni prima di averlo rimosso.
L'applicazioni degli ultrasuoni attraverso queste superfici è anche indicato quando vogliamo trasferire le vibrazioni a particolari strumenti senza però danneggiarli, ad esempio ad un plugger che condensa l'MTA in un canale,[28] ad una pinza di Steiglitz che ha afferrato un cono di argento nel tentativo di rimuoverlo.
La tecnica di rimozione dei perni in metallo è molto semplice a condizione che le diverse fasi vengano correttamente eseguite.
Se abbiamo un perno moncone (Fig. 16) bisogna, come prima cosa, trasformarlo in un perno singolo utilizzando frese dedicate a tagliare i metalli montate su manipolo ad alta velocità. Dobbiamo alla fine del nostro lavoro vedere un singolo perno che entra nel canale dove è alloggiato.[29,30] A tale scopo è molto utile la StartX N°3 che, essendo molto sottile, può agevolmente eliminare piccole porzioni di metallo e il cemento tutto intorno al perno anche

Vol. 12, Nr. 4 2009

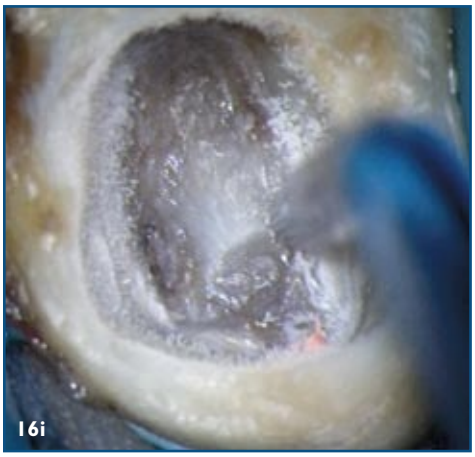

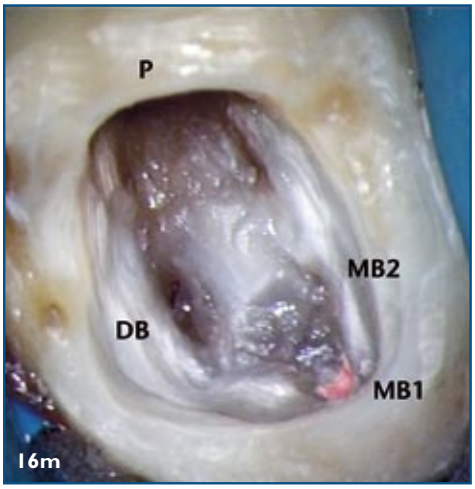

Figura 16h
La cavità d'accesso come appare all'inizio del ritrattamento canalare.

Figura 16i
La punta StartX #2 sta eseguendo la ricerca dell'imbocco del canale mesio-palatino.

Figura 16l
La sonda endodontica indica la sede dell'imbocco del canale MB2.

Figura 16m
I quattro imbocchi dei canali sono ora tutti riconoscibili.

Figura 16n
Radiografia post-operatoria.

Figura 16o
Radiografia di controllo.

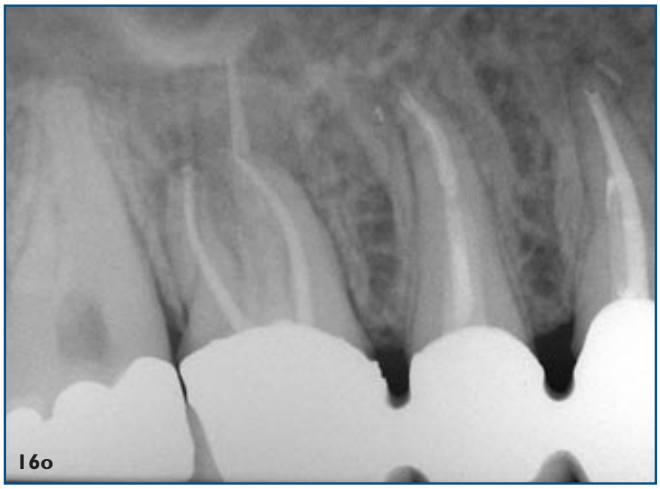

Figura 17a
La punta StartX #3 sta eliminando il composito attorno alla vite.

Figura 17b
La vite è ora interamente libera dal composito che la circondava.

Figura 17c
La punta StartX #4 si appoggia alla vite per trasmetterle vibrazioni e decementarla.

Figura 17d
La punta si appogia sulla testa della vite.

Figura 17e
La punta si appoggia ora a lato della vite.

Figura 17f
La vite sta ora uscendo dal canale.

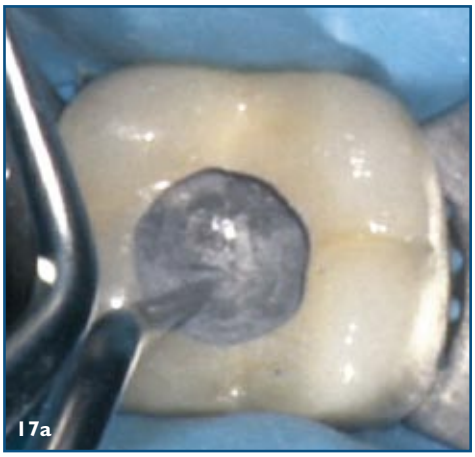
17a

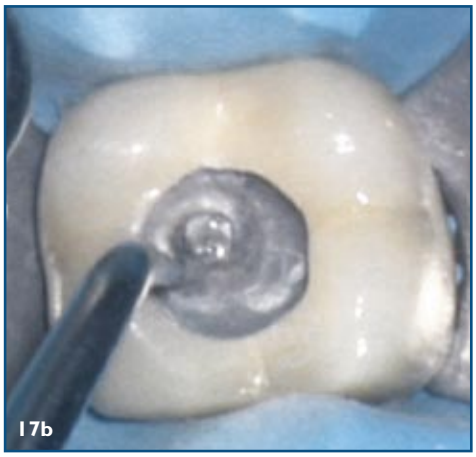
17b

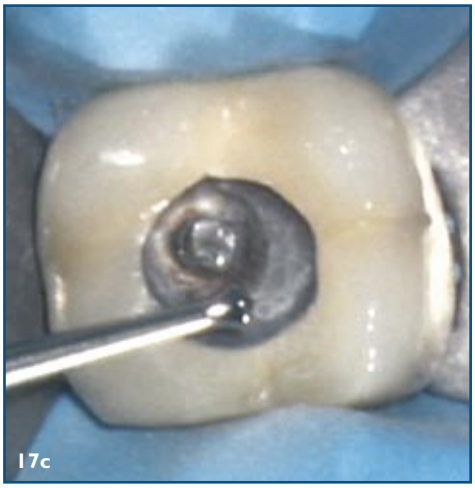
17c

17d

17e

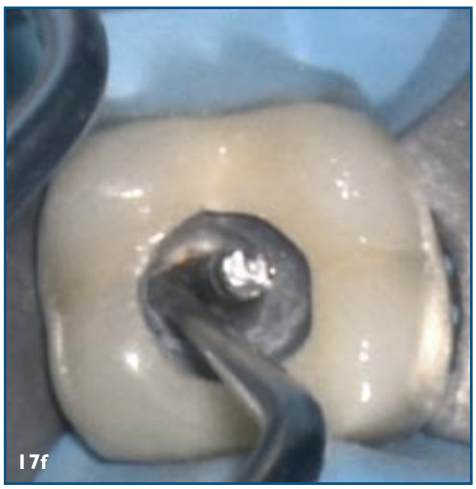
17f

Vol. 12, Nr. 4 2009

in zone poco accessibili dove una fresa, anche se piccola, sarebbe certamente più demolitiva.
Se abbiamo un perno metallico singolo (Fig. 17) occorre per prima cosa eliminare tutto il materiale da ricostruzione intorno al perno (amalgama, composito). Anche in questo caso il nostro obiettivo è quello di arrivare a vedere tutta la dentina della camera pulpare intorno al perno senza però eliminare tessuto dentinale più dello stretto necessario.[29,30] Ad una eliminazione grossolana del materiale di ricostruzione eseguito con frese ad alta velocità seguirà anche qui l'utilizzo della StartX N°3 che è certamente la giusta scelta per effettuare questo lavoro delicato e selettivo di rimozione delle ultime porzioni di materiale di restauro a contatto con il perno e con la dentina del pavimento e delle pareti laterali della camera pulpare. La StartX N°3 sarà utilizzata alternativamente con e senza irrigazione. A secco per ottenere un taglio aggressivo, con l'irrigazione per detergere il campo operatorio. Ora è possibile cambiare inserto da ultrasuoni e passare alla StartX N°4. E' preferibile appoggiare l'inserto sulla testa del perno per ottenere così un efficace trasferimento delle vibrazioni e rompere il cemento intorno al perno.[21,22,24,27] Dobbiamo ruotare la StartX N°4 in senso orario e in senso antiorario intorno alla testa del perno con una moderata pressione. E' molto importante alternare il lavoro a secco con il lavoro con l'irrigazione. L'irrigazione è fondamentale per evitare il surriscaldamento del perno che espandendosi può determinare un suo maggior attrito contro le pareti del canale o peggio potrebbe determinare

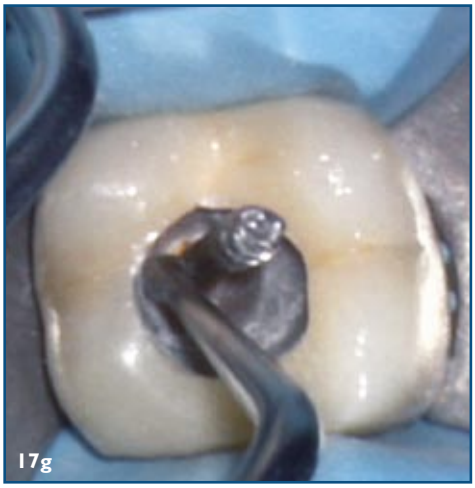

Figura 17g,h
La vite sta ora uscendo dal canale.

Figura 17i
La vite è stata rimossa.

dei crak dentinali nella radice dove il perno è alloggiato o danni parodontali da calore.[27,31-35]
La punta StartX N°4 può essere utilizzata sino a circa il 90, 100 % della massima potenza raggiungibile con le sorgenti di ultrasuoni dedicate all'endodonzia oggi disponibili sul mercato.

StartX N°5: Rifinitura del pavimento della camera pulpare

La degenerazione pulpare spesso determina la formazione di calcificazioni tenacemente aderenti al pavimento della camera pulpare. Queste devono essere diagnosticate attraverso l'analisi della radiografia iniziale e poi devono essere riconosciute una volta rimosso il tetto della camera pulpare. Le calcificazioni hanno un aspetto mammellonato non regolare, sono di colore chiaro, spesso luccicante simile al vetro. Non hanno nulla a che fare con il sottostante pavimento della camera pulpare, che invece è di forma convessa, regolare, liscio e di colore bruno con pigmentazioni più scure che si dirigono verso i canali.
Le calcificazioni spesso nascondono gli imbocchi dei canali e residui pulpari che devono essere rimossi.
La StartX N°5 è stata disegnata per rifinire il pavimento della camera pulpare (Fig. 18). Può quindi essere utilizzata per eliminare le calcificazioni camerali prima di iniziare la sagomatura dei canali radicolari (Fig. 19) oppure nei ritrattamenti endodontici può essere utilizzata per eliminare vecchi materiali di restauro o cementi endodontici prima di iniziare il sondaggio dei canali. Ricordiamo che nei ritrattamenti endodontici un aspetto importantissimo spesso trascurato è il disassembling. La riapertura della camera pulpare deve avere come obiettivo l'eliminazione di tutto il suo contenuto senza però alterare l'anatomia stessa della camera, soprattutto del pavimento. L'anatomia del pavimento con le sue pigmentazioni guiderà l'operatore automaticamente verso gli imbocchi canalari, solo così sara possibile trattare in modo completo l'endodonto e raggiungere il successo.
La StartX N°5 ha una parte lavorante cilindrica lunga 10 mm. Il diametro è di 1 mm. Molto interessante è l'estremità attiva della punta. Questa ha forma concava per meglio adattarsi

Figura 18a,b
La punta StartX #5 per la rifinitura del pavimento della camera pulpare.

18a

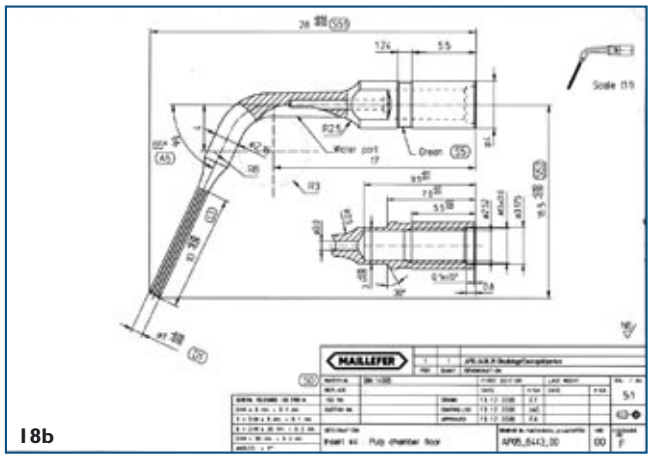
18b

Vol. 12, Nr. 4 2009

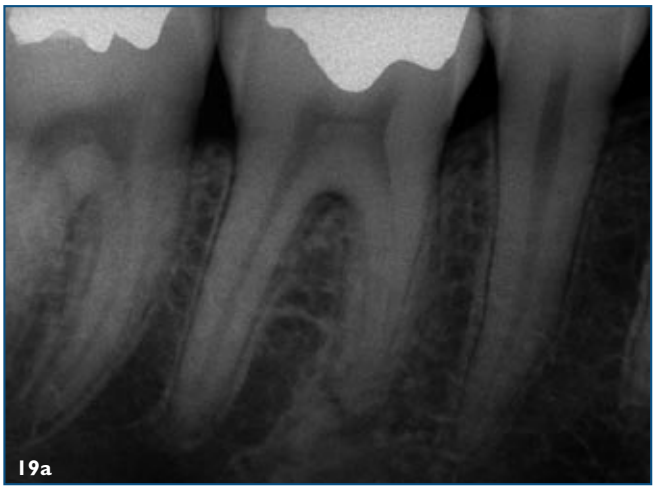

Figura 19a
Radiografia preoperatoria del primo molare inferiore di destra. Si noti come il pavimento della camera pulpare sia quasi a contatto con il tetto per la presenza di una grossa calcificazione.

Figura 19b
Il dente aveva una tipica sintomatologia da dente incrinato e ora si presenta con i chiari sintomi di una pulpite.

Figura 19c
La camera pulpare appare interamente riempita dalla calcificazione aderente al pavimento.

Figura 19d
La calcificazione a maggiore ingrandimento.

Figura 19e
La punta StartX #5 si appresta a rimuovere la calcificazione e a rifinire il pavimento, fino a fare riapparire la sua originale convessità.

Figura 19f
La punta StartX #5 sta sgretolando la calcificazione.

Figura 19g
Al termine del suo lavoro, il pavimento appare libero dalla calcificazione ma con la superficie graffiata.

Figura 19h
La punta StartX #1 con la sua estremità liscia e non lavorante verrà ora utilizzata per ulteriormente lisciare e rifinire la superficie convessa del pavimento.

Figura 19i
La punta StartX #1 sta lisciando il pavimento e al tempo stesso rifinisce le pareti camerali.

Figura 19l
Il pavimento ora è liscio e la sua originale convessità è visibile. Gli strumenti endodontici potranno ora scivolare sulla sua superficie ed entrare con estrema facilità nei rispettivi imbocchi canalari.

Figura 19m
Aspetto della camera pulpare al termine della detersione e sagomatura dei canali radicolari.

Figura 19n
Radiografia postoperatoria.

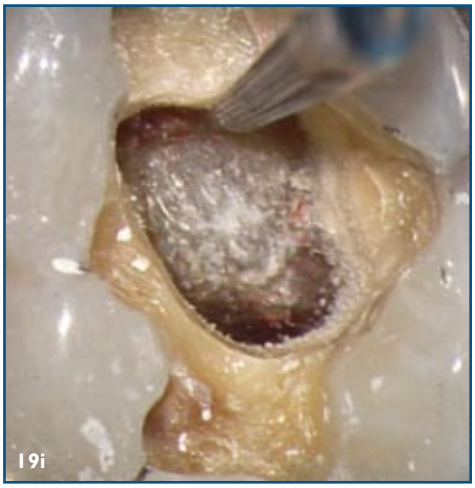

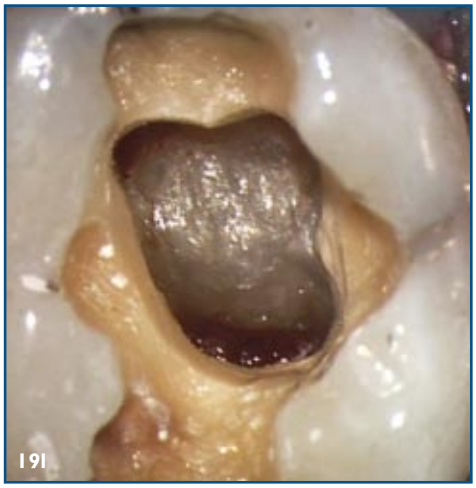

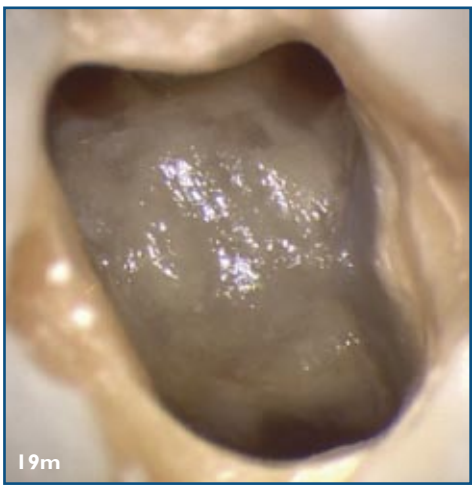

alla convessità del pavimento della camera pulpare ed è dotata di micropiramidi che la rendono particolarmente aggressiva. Sarà poi l'operatore che, modulando la potenza della sorgente di ultrasuoni, potrà scegliere la vibrazione più adatta per rimuovere quel materiale senza però arrecare danni alla struttura dentinale del pavimento della camera pulpare.
La punta è molto sottile (diametro 1 mm) e questo permette un lavoro preciso ed un'ottima visibilità. La parte laterale lavorante dotata di microlame permette all'operatore di ricollocare e rifinire le pareti della camera pulpare man mano che il lavoro sul pavimento procede.
La punta StartX N°5 può essere utilizzata sino a circa il 70, 80 % della massima potenza raggiungibile con le sorgenti di ultrasuoni dedicate all'endodonzia oggi disponibili sul mercato.

Conclusioni

L'introduzione del nuovo set di punte da ultrasuoni per endodonzia StartX Dentsply Maillefer finalmente permette anche al dentista generico di utilizzare gli ultrasuoni in campo endodontico grazie al semplicità d'uso di ciascun inserto disegnato appositamente per una specifica applicazione, grazie alla loro efficienza, resistenza, lunga durata e basso costo. Essendo esse disegnate per lavorare in camera pulpare o nel terzo coronale dei canali diritti, non hanno bisogno di forti mezzi ingrandenti quali il microscopio, anche se ovviamente non possono fare altro che trarre enormi vantaggi se il loro utilizzo è eseguito sotto ingrandimento. Anche lo Specialista in Endodonzia che utilizzerà il nuovo set di punte da ultrasuoni StartX sicuramente potrà apprezzarne le caratteristiche specifiche e i costi contenuti.

BIBLIOGRAFIA

1) - Catuna, M.C.: Ultrasonic energy: a possible dental application. Preliminary report of an ultrasonic cutting method. Ann Dent 1953;12:256-60.

2) - Postle, H.H.: Ultrasonic cavity preparation. J Prosthet Dent 1958;8:153-60.

3) - Balamuth, L.: The application of ultrasonic energy in the dental field. In: Brown B, Gordon D, eds. Ultrasonic techniques in biology and medicine. London: Ilife; 1967:194-205.

4) - Zinner, D.D.: Recent ultrasonic dental studies including periodontia, without the use of an abrasive. J Dent Res 1955;34:748-9.

5) - Johnson, W.N., Wilson, J.R.: Application of the ultrasonic dental unit to scaling procedures. J Periodontol 1957;28:264-71.

6) - Richman, R.J.: The use of ultrasonics in root canal therapy and root resection. Med Dent J 1957;12:12-8.

7) - Martin, H.: Ultrasonic disinfection of the root canal. Oral Surg Oral Med Oral Pathol 1976;42:92-9.

8) - Martin, H., Cunningham, W.T., Norris, J.P., Cotton, W.R.: Ultrasonic versus hand filing of dentin: a quantitative study. Oral Surg Oral Med Oral Pathol 1980;49:79-81.

9) - Martin, H., Cunningham, W.T., Norris, J.P.: A quantitative comparison of the ability of diamond and K-type files to remove dentin. Oral Surg Oral Med Oral Pathol 1980;50:566-8.

10) - Martin, H., Cunningham, W.: Endosonic endodontics: the ultrasonic synergistic system. Int Dent J 1984;34:198-203.

11) - Martin, H., Cunningham, W.: Endosonics: the ultrasonic synergistic system of endodontics. Endod Dent Traumatol 1985;1:201-6.

12) - Peters, M.C., McLean, M.E.: Minimally invasive operative care. I. Minimal intervention and concepts for minimally invasive cavity preparations. J Adhes Dent 2001;3:7-16.

13) - Peters, M.C., McLean, M.E.: Minimally invasive operative care. II. Contemporary techniques and materials: an overview. J Adhes Dent 2001;3:17-31.

14) - Plotino, G., Pameijer, C.H., Grande, N.M., Somma, F.: Ultrasonic in endodontics: a review of the literature. J Endod 2007;33:81-95.

15) - Sempira, H.N., Hartwell, G.R.: Frequency of second mesiobuccal canals in maxillary molars as determined by use of an operating microscope: a clinical study. J Endod 2000;26:673-4.

16) - Gorduysus, M.O., Gorduysus, M., Friedman, S.: Operating microscope improves negotiation of second mesiobuccal canals in maxillary molars. J Endod 2001;27:683-6.

17) - Rampado, M.E., Tjaderhane, L., Friedman, S., Hamstra, S.J.: The benefit of the operating microscope for access cavity preparation by undergraduate students. J Endod 2004;30:863-7.

18) - Clark, D.: The operating microscope and ultrasonics: a perfect marriage. Dent Today 2004;23:74-81.

19) - Buchanan, L.S.: Innovations in endodontics instruments and techniques: how they simplify treatment. Dent Today 2002;21:52-61.

20) - Lin, Y.H., Mickel, A.K., Jones, J.J., Montagnese, T.A., Gonzalez, A.F.: Evaluation of cutting efficiency of ultrasonic tips used in orthograde endodontic treatment. J Endod 2006;32:359-61.

21) - Chenail, B.L., Teplitsky, P.E.: Orthograde ultrasonic retrivial of root canal obstructions. J Endod 1987;13:186-90.

22) - Krell, K.V., Jordan, R.D., Madison, S., Aquilino, S.: Using ultrasonic scalers to remove fractured posts. J Prosthet Dent 1986;55:46-9.

23) - Castrisos, T., Abbott, .PV.: A survey of methods used for post removal in specialist endodontic practice. Int Endod J 2002;35:172-80.

24) - Hauman, C.H.J., Chandler, N.P., Purton, D.G.: Factors influencing the removal of posts. Int Endod J 2003;36:687-90.

25) - Lindemann, M., Yaman, P., Dennison, J.B., Herrero, A.A.: Comparison of the efficiency and effectiveness of various techniques for removal of fiber posts. J Endod 2005;31: 520-2.

26) - Phillips, R.W.: Skinner's science of dental materials.Philadephia: Saunders; 1996.

27) - Garrido, A.D., Fonseca, T.S., Alfredo, E., Silva-Sousa, Y.T., Sousa-Neto, M.D.: Influence of ultrasound, with and without water spray cooling, on removal of posts cemented with resin or zinc phosphate cements. J Endod 2004;30:173-6.

28) - Lawley, G.R., Schindler, W.G., Walker, W.A., Kolodrubetz, D.: Evaluation of ultrasonically placed MTA and fracture resistance with intracanal composite resin in a model of apexification. J Endod 2004;30:167-72.

29) - Ruddle, C.J.: Nonsurgical endodontic retreatment. J Calif Dent Assoc 1997;25: 769-86.

30) - Alfredo, E., Garrido, A.D., Souza-Filho, C.B., Correr-Sobrinho, L., Sousa-Neto, M.D.: In vitro evaluation of the effect of core diameter for removing radicular post with ultrasound. J Oral

Rehabil 2004;31:590-4.

31) - Bergeron, B.E., Murchison, D.F., Schindler, D.F., Walker, W.A.: III. Effect of ultrasonic vibration and various sealer and cement combinations on titanium post removal. J Endod 2001;27:13-7.

32) - Gluskin, A.H., Ruddle, C.J., Zinman, E.J.: Thermal injury through intraradicular heat transfer using ultrasonic devices: precautions and practical preventive strategies. J Am Dent Assoc 2005;136:1286-93.

33) - Dominici, J.T., Clark, S., Scheetz, J., Eleazer, P.D.: Analysis of heat generation using ultrasonic vibration for post removal. J Endod 2005;31:301-3.

34) - Budd J.C., Gekelman, D., White, J.M.: Temperature rise of the post and on the root surface during ultrasonic post removal. Int Endod J 2005;38:705-11.

35) - Satterthwaite, J.D., Stokes, A.N., Frankel, N.T.: Potential for temperature change during application of ultrasonic vibration to intra-radicular posts. Eur J Prosthodont Restor Dent 2003;11:51-6.

LA MIGLIORE PERFORMANCE IN TUTTE LE CIRCOSTANZE

Strumenti per il Trattamento Canalare

Strumenti per il Ritrattamento

Punte di Guttaperca e Sistemi di Otturazione Integrata

PROTAPER®

UNIVERSAL

The new generation

DENTSPLY MAILLEFER

www.dentsplymaillefer.com

Distribuito da

SIMIT DENTAL

www.simitdental.it

GT® series X™

STRUMENTI ROTANTI

L'AVANZATA PROGETTAZIONE DELLA LEGA NITI M-WIRE...

- Resistenza al ciclo di lavoro che può portare alla rottura dello strumento
- Una maggior flessibilità per seguire i canali curvi
- L'efficienza di taglio viene aumentata dal passo aumentato delle lame
- Ancor più velocemente verso la sagomatura desiderata

DENTSPLY MAILLEFER

www.dentsplymaillefer.com

m-wire™

Distribuito da

SIMIT DENTAL

www.simitdental.it

Le più comuni credenze errate circa l'otturazione veicolata da carrier.

L. S. Buchanan,
DDS, FICD, FACD

L.S.Buchanan afferma che clinici aperti mentalmente trovano che l'otturazione veicolata da carrier sia un metodo di otturazione semplice e al tempo stesso eccezionale

Malgrado il fatto che molti endodontisti considerino l'otturazione veicolata da carrier (conosciuta anche come Thermafil, GT e GTX Obturators) come un metodo di otturazione non appropriato, quanto più lo adoperavo nei miei casi, quanto più lo insegnavo, tanto più rimanevo colpito. Inoltre, molti fra i migliori endodontisti in Europa adoperano questa metodica con ottimi risultati (Fig. 1). Nello stesso tempo troppi endodontisti negli USA hanno ancora timore o mostrano scarso gradimento verso i carrier. Come si può spiegare questa grande differenza di opinione?
Le principali ragioni che ho sentito portare da parte degli endodontisti circa il perché non gradissero l'uso dei carrier da parte dei dentisti generici e non ne avrebbero mai preso in considerazione l'uso nella propria attività sono le seguenti:

- la tecnica va incontro ad insuccesso più spesso delle tecniche tradizionali.
- il carrier perde la guttaperca ed il cemento così da arrivare denudato al termine del canale.
- la tecnica è difficile o impossibile da controllare. Infatti l'otturazione veicolata da carrier non è così accurata come la tecnica che prevede l'uso del cono di guttaperca.
- i carrier sono difficili o impossibili da rimuovere quando è richiesto il ritrattamento.

Queste affermazioni sono vere o false? Sono senza dubbio vere per i dentisti generici e per gli specialisti cui mancano i concetti e le tecniche necessarie per adoperare tale metodica, ma non sono vere per coloro i quali sono esperti in tale tecnica di otturazione. Può sembrare strano il fatto che l'otturazione veicolata da carrier sia una metodica semplice ma al tempo stesso è anche una tecnica dipendente dalla manualità dell'operatore se l'obiettivo del trattamento è l'ottenimento di un sigillo secondo lo stato dell'arte.[1] Ciò significa che mentre le fasi di questa tecnica sono semplici e poche, d'altra parte esse devono essere eseguite esattamente come consigliato. Al di là di tali questioni, il punto di vista dell'endodontista è tipicamente influenzato dalle proprie esperienze durante la sua attività clinica. Quali sono

Figura 1
Molare mascellare otturato con otturatori Thermafil. Si noti l'accuratezza apicale e l'otturazione di canali accessori nonostante la sagomatura coronale molto conservativa. (Per gentile concessione del Prof. Giuseppe Cantatore).

Figura 2
Molare mandibolare con terapia endodontica fallita. I canali sono stati grossolanamente sotto-preparati e al tempo stesso sono state usate otturazioni veicolate con carrier per riempire canali scarsamente sondati e scarsamente detersi. Questo è un fallimento di terapia endodontica e non un fallimento di Thermafil.

1

2

alcune di queste esperienze?
Gli endodontisti nella loro attività vedranno indubbiamente dei fallimenti di casi trattati con l'otturazione veicolata da carrier (Fig. 2), ma paradossalmente non riescono attualmente ad identificare i casi trattati con la stessa tecnica e andati incontro a successo. Un trattamento endodontico in cui sia stata eseguita una buona sagomatura, una buona detersione e l'otturazione con obturators (guttaperca veicolata da carrier), è letteralmente indistinguibile da un caso otturato con coni di guttaperca.
Sembra proprio la stessa cosa e funziona, cosicché un endodontista non avrà un sospetto che si tratti di un caso di otturazione veicolata da carrier, specialmente se lo si vedrà accanto ad un dente con una otturazione con coni di guttaperca e che è fallito.
Al contrario, i casi di otturazione veicolata da carrier che falliscono sono identificati come tali o pre-operatoriamente per l'aspetto misero dell'otturazione (un carrier spogliato alla fine del canale) oppure il dentista se ne accorge quando accede al dente per il ritrattamento ed il carrier viene identificato al centro della guttaperca. Mi fa ridere il fatto che questi dentisti poi siano infuriati per il fallimento di una otturazione fatta con carrier. Non ho mai sentito o avuto esperienza diretta di apertura di camera in un caso fallito ove vi fosse otturazione in guttaperca e vedendo proprio la guttaperca nel canale si dicesse: "oh no è guttaperca, odio questo materiale perchè fallisce così spesso!" Dovremmo ricordare che il fattore più importante da considerare è il risultato a lungo termine, a prescindere dalla tecnica di otturazione. A tale proposito, vi sono studi che non hanno mostrato alcuna differenza fra l'otturazione veicolata da carrier e la tecnica tradizionale.[2,3]
E' ovvio che gli endodontisti che non conoscono una tecnica efficace per la rimozione dei carrier si sentiranno molto frustrati nel ritrattare questi casi e posso capire il loro risentimento in questa situazione. Comunque, come dico ai miei studenti, il solo fatto che un endodontista nella tua stessa zona non sia in grado di rimuovere i carrier, ciò non significa che non possa farlo tu. Con la tecnica che adopero per rimuovere i carrier, di solito impiego meno tempo a ritrattare questi casi rispetto a quelli otturati solo con guttaperca. Le mie osservazioni sono ben in linea con quelle riportate in letteratura.[4,5]
Per esempio, quando vediamo carrier spogliati da guttaperca e cemento nel terzo apicale, non si tratta di un fallimento dei carrier, ma di un fallimento iatrogeno. Questi stessi casi - tipicamente sondati, sagomati e detersi in modo scadente - sarebbero falliti indipendentemente dal tipo di otturazione. Come per tutte le tecniche di otturazione, i risultati dell'otturazione con carrier sono in tutto dipendenti dalla qualità e dall'accuratezza di tutte le procedure che precedono questa fase.[6-8]
I casi nei quali la guttaperca e il cemento sono stati rimossi dalla punta del carrier denudandolo, sono molto spesso sagomati in modo insufficiente. Storicamente, come per l'otturazione con i coni d'argento, ad alcuni clinici piace utilizzare i carrier perché sono più facili da introdurre all'interno di canali sotto-preparati rispetto ai coni di guttaperca (questi sono per la maggior parte i soli dentisti che adoperano ancora carrier metallici). Se un canale è stato ben sagomato e deterso (e irrigato adeguatamente), l'unica situazione in cui la punta del carrier si denuda di guttaperca si verifica quando è stata introdotta

PROFILO DELL'AUTORE. *Il Dr. Buchanan si è diplomato presso l'American Board of Endodontics ed è membro dell'International College of Dentists e dell'American College of Dentists. È Assistant Clinical Professor presso il Corso di Laurea in Endodonzia della USC School of Dentistry di Los Angeles. I dentisti interessati alla sua serie di videocassette "The Art of Endodontics" e ai suoi corsi pratici a Santa Barbara, California, possono chiamare*

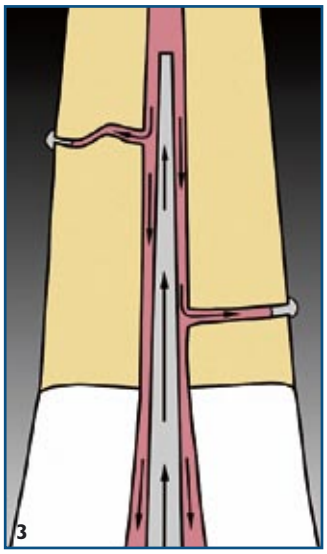

Figura 3
Illustrazione dell'effetto onda che si verifica nella Condensazione Centrata, e che è provocato dal carrier o dal plugger elettricamente riscaldato che sposta la guttaperca ed il cemento all'interno del canale a mano a mano che queste tre componenti si muovono verso il termine del canale. Questo spiega perché in 2,5/4 secondi di otturazione corono-apicale o di inserimento del carrier si è in grado di riempire così efficacemente tutta l'anatoma detersa che esiste lateralmente. Questo risultato lo si ottiene in un tempo non inferiore rispetto all'inserimento di un porta-impronte riempito con l'apposito materiale "heavy" e "light body".

nel canale una quantità insufficiente di cemento prima di inserire il carrier.
Infatti il posizionamento del cemento è forse la parte più "delicata" di tutta la tecnica del carrier. Troppo cemento e una grande quantità uscirà dal termine del canale. Troppo poco e si finirà con un carrier denudato nel terzo apicale. Il primo risultato è antiestetico ma raramente causa fallimento. Quando nel canale viene messo troppo cemento, l'otturatore riscaldato - con la sua guttaperca rammollita la cui dimensione corrisponde al diametro dell'imbocco già dal suo ingresso nello spazio canalare - spinge tutto l'eccesso di cemento fuori dal termine del canale stesso.
Se viene posizionato poco cemento, il risultato dell'otturazione potrà apparire migliore, ma in casi infetti ci saranno grandi probabilità che la terapia canalare fallisca. Nelle tecniche di condensazione centrata, il cemento non solo aiuta a realizzare il sigillo sulle pareti canalari (la guttaperca, da sola, non può sigillare efficacemente un canale) ma agisce anche come lubrificante, così la guttaperca riscaldata può scivolare e scendere lungo il canale e nelle irregolarità laterali.

LA REALTA'

Il modo migliore per descrivere i metodi di otturazione con condensazione centrata (onda continua e otturazione veicolata da carrier) è quello di pensare che queste tecniche attualmente sono l'inverso della nostra tecnologia del porta impronte. Il carrier o il plugger riscaldato elettricamente sono come il porta impronte, la guttaperca (o la guttaperca sintetica) è come il materiale da impronta più consistente (heavy body), mentre il cemento si comporta come il materiale con minore consistenza (light body). Questa analogia non solo spiega il sigillo davvero tridimensionale che si realizza nell'ordine di secondi, ma è anche didattica circa il modo migliore di attuare l'otturazione con condensazione centrata.
Il porta-impronte potrà anche toccare delicatamente una cuspide dentale qui o là, ma non deve aderire in modo stretto all'arcata dentaria. Alla stessa maniera, neanche il plugger riscaldato elettricamente o il carrier devono aderire al canale come invece fanno i coni master. Questi dispositivi sono fatti per muovere la guttaperca, materiale dotato di maggiore consistenza (heavy body), lungo il canale, e questo materiale termoplasticizzato scivola, scorre e facilita la distribuzione del cemento (light body). Il processo visco-dinamico e l'effetto di scorrimento del surplus di guttaperca e cemento che refluiscono coronalmente durante il posizionamento del plugger o del carrier, spiegano come ogni canale laterale, ansa, istmo che sia stato deterso possa essere otturato in un tempo compreso fra i 2.5 e i 4 secondi (Fig. 3).[9]
Quando c'è una scarsa quantità di cemento nel canale prima che venga inserito l'otturatore, il carrier e la guttaperca attorno ad esso si muovono insieme giù per il canale, spingendo il cemento davanti alla guttaperca ed in tal modo coprendo le pareti canalari fino a che c'è cemento. La guttaperca a questo punto prende contatto con le pareti canalari non lubrificate e anziché scorrere per il canale senza problemi, si attacca alla dentina e si arresta, dopodiché il carrier procede da solo fino alla lunghezza di lavoro.
Questo risultato si verifica quando i dentisti applicano solo un anello di cemento attorno all'imbocco del canale

il numero 805 999 4529. Per informazioni relative a questo articolo, potete visitare il sito www.endobuchanan.com. Al suo interno troverete inoltre aggiornamenti sui prodotti GT e risposte alle Frequently Asked Questions divise per argomenti. Chi desideri rivolgere domande su casi particolarmente complessi può chiamare il numero 800 528 1590.

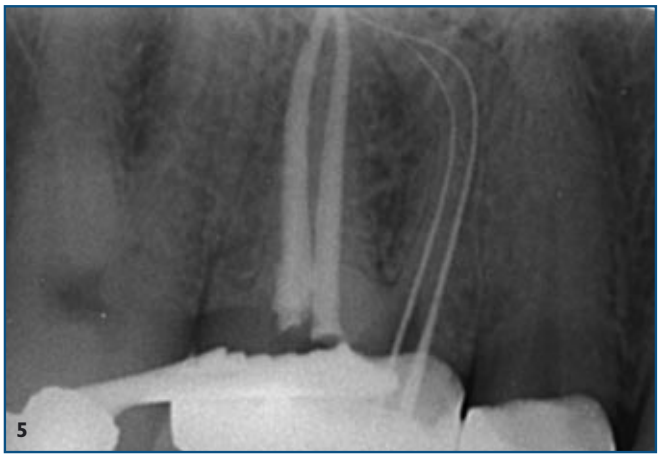

Figura 4
Molare mandibolare in cui era presente un ostacolo apicale nella radice distale 4-5 mm dal forame principale, ma con 7-10 mm di spazio canalare al di là dell'ostacolo. Nonostante la sagomatura eseguita coronalmente all'ostacolo, era stato impossibile introdurre un cono di guttaperca.

Figura 5
Molare mascellare con canali lunghi, sottili e con curve accentuate. I canali MB1 e MB2 erano lunghi 25 mm, avevano una curva improvvisa a metà lunghezza in direzione distale e il canale MB2 presentava un'altra curvatura apicale in direzione opposta. Entrambi i canali sono stati sagomati fino ad accogliere un GTX 20-.06.

da otturare, o quando con coni di carta rimuovono troppo il cemento precedentemente posizionato per l'intera lunghezza canalare. La soluzione per questo problema non è difficile, è solo tecnica-dipendente.
Riguardo alla questione della precisione apicale dell'otturazione con i carrier, la mia esperienza è che possa essere precisa proprio come l'otturazione con i coni, a patto che venga effettuata in modo intelligente. Per intelligente intendo che il canale debba idealmente essere sagomato con una conicità continua fino in apice, che questa sia confermata e che il posizionamento di cemento e carrier vengano effettuati nel modo corretto. Non è dunque difficile, basta conoscere ed applicare bene la tecnica

SELEZIONE DEI CASI

I dentisti ai quali insegno entrambi i metodi di otturazione con condensazione centrata mi chiedono di solito in che modo decido se adoperare la tecnica di otturazione secondo l'onda continua di condensazione dei coni di guttaperca o l'otturazione veicolata da carrier - e la loro preoccupazione è principalmente rivolta a sapere quali casi non possono essere chiusi con i carrier. Ironicamente, il range di anatomie che può essere idealmente otturato con i carrier è più ampio di quanto lo sia per quello per l'otturazione con coni di guttaperca. Sceglierei sempre otturazioni con carrier per canali con impedimenti che sono stato in grado di sagomare per tutta la loro lunghezza ma che non mi permettono di alloggiare un cono alla stessa lunghezza (Fig. 4).
Ancora, preferisco l'otturazione veicolata da carrier in canali lunghi, sottili e con curve severe (Figg. 5, 6). Pur avendo il plugger relativamente nuovo del System B 30/.04, (che ha una punta più piccola

Figura 6
Tutti i canali sono stati otturati con gli otturatori GTX. Si noti la densità dell'otturazione e l'accuratezza apicale nonostante le sagomature coronali conservative. Questo tipo di difficoltà anatomiche rappresenta l'indicazione ideale per l'utilizzo dei carrier da parte dello specialista.

e molto più flessibile delle misure più grandi), so bene che riuscirò a realizzare una condensazione della guttaperca rammollita dappertutto fino all'ultimo millimetro del canale portando un carrier alla lunghezza di lavoro, mentre potrei rimanere corto di 6 - 8 mm con lo stesso plugger del System B.
D'altro canto, penso che il canale che viene trattato in modo più semplice con la tecnica dell'onda continua è quello in cui prevedo di alloggiare un perno. Per i dentisti generici ben addestrati e per gli endodontisti che otturano con entrambe le tecniche, è sempre più semplice alloggiare un cono, compattarlo verticalmente con un plugger del System B, dare l'impulso di calore di separazione, rimuovere il plugger e il surplus di gutta dal canale, condensare la massa apicale con un plugger manuale e immediatamente portare all'interno dello spazio coronale libero una fresa per la preparazione dell'alloggiamento per il perno.
In un canale otturato con carrier, io consiglio di preparare lo spazio per il perno in un secondo appuntamento, dato che tagliare nella sua lunghezza un carrier immediatamente dopo il suo posizionamento (prima che il cemento abbia fatto presa) potrebbe causare movimenti rotatori del carrier e perciò disturbare l'integrità della guttaperca e del cemento che sono contro le pareti canalari. Ho sentito di aumentati livelli di insuccesso con questo tipo di trattamento.
Per coloro i quali adoperano solo i carrier, il mio metodo preferito per tagliare i carrier e iniziare a ricavare lo spazio per il perno prima di usare le frese dedicate da preparazione è quello di usare una punta da ultrasuoni a punta arrotondata come la Buc n°1 (Spartan). In circa 1.5 sec quella punta scenderà in sicurezza lungo il terzo coronale o medio del canale, riscaldando e rimuovendo il carrier e gran parte della guttaperca, rendendo molto facile il successivo uso di una fresa per il post-space. Attenzione alle punte ultrasoniche ad estremità tagliente, esse creeranno gradini in canali curvi.
L'altro metodo sicuro di taglio dei carrier per ricavare spazio per i perni è usare il System B a 360 gradi o una fresa L.A. Axxess in acciaio (con punta pilota di sicurezza/SybronEndo) a 5k/10k rpm.
Infine attenzione ai consigli dei produttori sul fatto che la loro fresa per perno (specialmente quella a punta asimmetrica) sia sicura nel rimuovere i carrier mentre prepara il post-space. Conosco parecchi dentisti di talento che hanno adoperato questo metodo ed hanno inavvertitamente causato una perforazione laterale di radice con una di queste frese.

Tecniche di otturazione veicolata da carrier

Dopo avere asciugato il canale, si applica il cemento sulle pareti canalari spalmandolo con un cono di carta che viene mosso circonferenzialmente nel canale, iniziando dall'imbocco e muovendo poi in direzione apicale.
Il surplus di cemento viene eliminato con successivi coni di carta, portati alla lunghezza di lavoro, rimossi ed esaminati per vedere se essi sono coperti o macchiati di cemento.
Un cono "coperto" di cemento significa che il cemento stesso sta occupando il lume del canale (e questa è la più comune causa di estrusione oltre apice).
Un cono "macchiato" di cemento indica che il cemento è solo sulle pareti canalari (ed è questa la situazione ideale).

Vol. 12, Nr. 4 2009

Esistono tre metodi di otturare denti con più canali:

- Posizionare dei coni di carta nei canali che non saranno subito otturati, posizionare l'otturatore nel primo canale, tagliarlo a livello dell'imbocco con una fresa Preppi o con un plugger del System B riscaldato elettricamente, rimuovere un cono di carta e ripetere fino a che tutti i canali non siano otturati.
- Posizionare il primo otturatore, mettere un dito sopra il manico e con un paio di pinzette tirare su lo stop fino al manico, poi tenendo stretto il gambo con le pinzette, rompere il manico del carrier, tirare su lo stop lungo il gambo del carrier e (allo stesso tempo) premere leggermente sul carrier per assicurarsi che non si sia spostato durante la rimozione del manico e dello stop.
  Questo consentirà di avere spazio per posizionare facilmente il carrier successivo.
- Preparare il carrier posizionando innanzitutto lo stop alla lunghezza corretta. Poi, con una fresa diamantata conica tagliare fino a metà il gambo del carrier 2-5mm sotto lo stop, piegare il carrier con cautela fino a che non percepisci una "frattura a legno verde", raddrizzare il gambo del carrier e inserirlo nel fornetto. Immediatamente dopo aver inserito il carrier per la lunghezza desiderata, piegare il manico e il gambo, ruotarlo fino a che non viene via: il campo sarà ora sgombro per piazzare gli altri carrier. Dopo che tutti i carrier sono stati inseriti, essi saranno tutti tagliati a livello dell'imbocco con una fresa Preppi con spray d'acqua (per far indurire la guttaperca calda e appiccicosa favorendone una più facile rimozione).

Quando otturiamo molari con gli Obturators, piuttosto che posizionarli nei canali con le mani, è più facile afferrare il gambo del carrier con una pinza emostatica e rimuovere il manico dal gambo del carrier. Ciò garantirà più visibilità in questi angusti spazi fra le arcate (infraocclusali).
Misurare il carrier (la parte in plastica) 1mm corto rispetto alla lunghezza canalare totale. Quando la tecnica descritta si attua attenendosi a quanto detto, il canale viene otturato idealmente alla lunghezza di lavoro con il carrier che si arresta a 1mm da quella lunghezza.
Ciò comporta il vantaggio di rivelare posizionamenti fallimentari dovuti a cemento inadeguato e guttaperca corta rispetto al termine del canale, dato che l'otturazione corta è più evidente rispetto ai casi in cui il carrier denudato è portato fino alla lunghezza di lavoro.
Differenti tipi di otturatori richiedono differenti ritmi di inserzione. I carrier più sottili tipo Thermafil, si possono posizionare in 3-4 secondi. Carrier più conici, come i GT e GTX Obturators, vengono inseriti in 6-8 secondi, con la sola eccezione di canali con impedimenti a più di 1mm dal termine apicale, dove una più rapida inserzione è giustificata per spingere più materiale da otturazione davanti al carrier, rispetto a quanto di solito è richiesto nei casi senza impedimenti. I GT e GTX Obturators vengono sempre riscaldati seguendo il ciclo di riscaldamento più lungo.
Il vantaggio di otturatori che fanno parte di un sistema, come i GT e i GTX Obturators, consiste nel fatto che l'ultimo strumento usato si comporta come verificatore della misura. Quando vengono usati i carrier Thermafil in canali sagomati senza un sistema di strumenti rotanti (alcuni sono soliti adoperare Gates Glidden o fare

preparazioni step-back) è necessario il verificatore per confermare il buon adattamento del carrier in qualsiasi sagomatura sia stata realizzata.

RIMOZIONE DEL CARRIER PRIMA DI RITRATTARE GLI INSUCCESSI ENDODONTICI

Ci sono numerosi e semplici metodi di rimozione del carrier.
Come per il posizionamento del carrier, queste sono metodiche semplici ma tutte tecnica-dipendenti.
Eseguendole in modo non corretto ci sarà grande frustrazione ed erronee asserzioni da parte dei clinici circa le difficoltà di ritrattare canali otturati con i carrier.
La rimozione del carrier si realizza in tre facili fasi:

1) Si entra nel canale con
a) Cloroformio e un K-File #15
b) Un plugger del System B riscaldato elettricamente.
c) Una punta da ultrasuoni ad estremità arrotondata come la Buc-1.
d) Un GT o un GTX 20/.04 a 500 rpm.

2) Poi immediatamente, e con cautela, si inserisce una lima di Hedstrom lateralmente al carrier (un Hedstrom #15 se hai seguito i metodi di ingresso a,b,oppure c, un hedstrom #25 se hai seguito il metodo d) per metà o per i due terzi del canale.

3) Si rimuove l'Hedstrom e il carrier sollevando lo strumento con una pinza emostatica curva, afferrandolo sotto il manico e avendo come fulcro un dente adiacente mesiale protetto con una garzina 2x2.
4) Si usano i metodi basati sul riscaldamento b oppure c, se il carrier è stato posizionato in modo frizionante in un canale sottopreparato. Se si è rapidi con l'Hedstrom #15, esso può essere inserito nella plastica ammorbidita e il carrier può essere rimosso.
Questo procedimento di solito richiede meno di 60 secondi, con l'eccezione di canali ovoidali (canini, distali dei molari inferiori). In canali ovoidali infatti può essere necessario inserire un Hedstrom su entrambi i lati del carrier in modo che il carrier stesso non possa spostarsi e disimpegnarsi dalle spire dell'Hedstrom. In questi casi proverò prima con due lime del numero 15, poi due 25, e se il carrier non è ancora venuto via inserirò due Hedstrom 35 lateralmente. Ho sempre pronti due strumenti per ognuna di queste misure.
Rimuovere un carrier con pinzette è difficile o impossibile e richiede un'apertura eccessiva della cavità di accesso. L'utilizzo di uno strumento rotante con una punta o con una conicità più grande può sezionare il carrier in profondità nel canale, rendendo la rimozione molto più difficile. L'utilizzo di una lima K-File piuttosto che un Hedstrom non funzionerà. Anche l'utilizzo del System B o di una punta ultrasonica per riscaldare e tagliare il carrier senza avere pronto un Hedstrom #15 da inserire immediatamente nella plastica ancora calda non funzionerà.
Non ho ancora riportato un insuccesso nella rimozione di un carrier (con i dovuti scongiuri...). Il tempo massimo che abbia mai impiegato è stato di tre minuti. Metodica semplice ma tecnica-dipendente.
Per video clips di queste tecniche visitate il mio sito www.endobuchanan.com e cliccate su "il parere dell'esperto" (export advice), e poi sugli "aggiornamen-

ti endodontici" (endo updates).

CONCLUSIONE

La prova dell'efficacia degli obturators se ben posizionati è la loro introduzione nel programma di endodonzia dei corsi di laurea di Università come l'University of the Pacific (Direttore Alan Gluskin), la Baylor University (con Jerry Glickman, Direttore nonché Presidente dell'AAE), e la Nova Southeastern University (Sergio Kuttler).
Questi insegnanti progressisti sono arrivati alla constatazione che una larga percentuale dei loro laureati dopo avere terminato l'Università adopererà l'otturazione veicolata da carrier, perciò negare loro una istruzione seria circa quel metodo di otturazione era in sostanza un venire meno al proprio dovere.
La tecnica Thermafil esiste da più di 20 anni e in questo tempo un grande numero di ricerche sono state effettuate nelle Università; la maggior parte di queste ha mostrato un risultato uguale o migliore rispetto al metodo di condensazione laterale a freddo, che è quello ancora più comunemente insegnato nei programmi di laurea.
Molti di questi ricercatori hanno iniziato lo studio in modo scettico ma sono finiti per crederci dopo avere visto i risultati contraddistinti da una notevole densità e tridimensionalità dell'otturazione.
Da allora, l'otturazione veicolata da carrier è diventata una procedura che fa parte di un sistema insieme alle lime GT e GTX e così si è eliminato il bisogno dei verificatori e si è migliorata la viscodinamica della loro funzione grazie a un migliore adattamento dei carrier.
Recentemente la SybronEndo ha introdotto un otturatore con guttaperca sintetica RealSeal, asserendo che loro hanno migliore resistenza all'infiltrazione coronale grazie a quel materiale. Per quello che ne so io, nessuno mette in dubbio l'efficacia dello stesso materiale quando è veicolato da un carrier.
Se sei un endodontista e proprio non vuoi saperne di usare tale metodo, va bene lo stesso, noi altri staremo bevendo un caffè mentre tu stai ancora lavorando, ma ricorda quanto disse la madre di Thumper: "Se non hai nulla di buono da dire, allora non dire proprio nulla". Se tu ne parli male e un dentista generico impara a usarlo con successo, farai la figura del clinico insicuro e ingenuo, non di uno specialista all'avanguardia da cui andare. Ancora peggio, se tu parli male di un dentista generico quando i suoi casi di otturazione veicolata da carrier falliscono, la prossima volta che lui o lei si troveranno in tale situazione il paziente verrà inviato ad un implantologo che dirà che il trattamento endodontico serve solo come un mantenitore di spazio per gli impianti, deresponsabilizzando in questo modo il dentista generico.
Per ciò che riguarda il lato positivo della questione, puoi immaginare cosa vorrebbe dire in casi difficili poterli portare a termine in un solo appuntamento perché adoperi il metodo del carrier che porta via meno tempo? Puoi immaginare cosa può voler dire non vedere più un vuoto nel riempimento a ritroso apico-coronale con la guttaperca? Riesci ad immaginare con quanta efficacia un carrier, arrivando fino ad 1 mm dal termine del canale, possa deformare plasticamente la guttaperca e il cemento nel terzo apicale di un canale davvero stretto, davvero lungo e davvero curvo?
Piuttosto che chiamarla con una connotazione negativa "guttaperca su di uno stick" i clinici che sono aperti

mentalmente troveranno che l'otturazione veicolata da carrier sia un metodo di otturazione semplice e al tempo stesso eccezionale (Figg. 7a, 7b).

Traduzione dell'articolo originale:
Common misconceptions about carrier-based obturation
Endodontic Practice, November 2009, 7-11

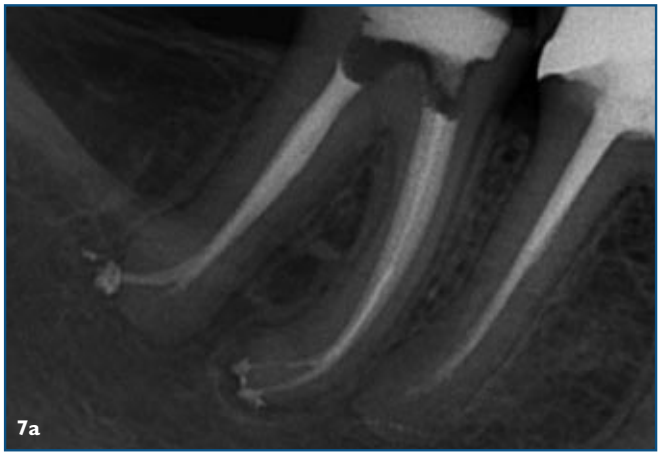

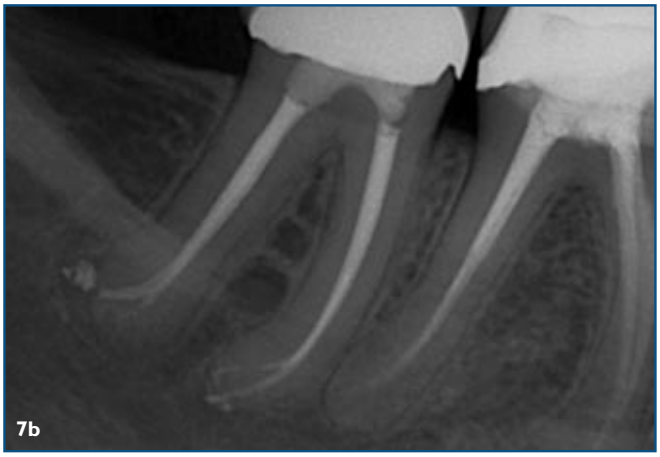

Figura 7a
Molare mandibolare della figura 2 dopo il suo ritrattamento. Dopo la rimozione dei carrier (2 minuti per tutti e tre), i canali sono stati sondati fino al loro termine, sagomati, detersi e quidi otturati nuovamente con otturatori GTX. Si noti la complessità anatomica nel terzo apicale della radice mesiale e l'otturazione ideale nella radice distale nonostante la curvatura apicale e la presenza del gradino.

Figura 7b
Il controllo dopo 6 mesi mostra la completa guarigione.

BIBLIOGRAFIA

1) - Gound TG, Sather JP, Kong TS, Makkawy HA, Marx DB (2009) Graduating dental students' ability to produce quality root canal fillings usin single-or multiple-cone obturation techniques. J Dent Educ 73(6): 696-705

2) - Chu CH, Lo EC, Cheung GS (2005) Outcome of root canal treatment using Thermafil and cold lateral condensation filling techniques. Int Endod J 638(3):179-85

3) - Gagliani MA, Cerutti A, Bondesan A, Colombo M, Godio E, Giacomelli G (2004) A 24-month survey on root canal treatment performed by NiTi engine driven files and warm gutta-percha filling associated system. Minerva Stomatol 53(10): 543-54

4) - Frajlich SR, Goldberg F, Massone EJ, Cantarini C, Artaza LP (1998) Comparative study of retreatment of Thermafil and lateral condensation endodontic fillings. Int Endod J 31(5): 354-7

5) - Royzenblat A, Goodell GG (2007) Comparison of removal times of Thermafil plastic obturators using ProFile rotary instruments at different rotational speeds in moderately curved canals. J Endod 33(3): 256-8

6) - Hugh CL, Walton RE, Facer SR (2005) Evaluation of intracanal sealer distribution with 5 different obturation techniques. Quintessence Int 36(9): 721-9

7) - Schafer E, Olthoff G (2002) Effect of three different sealers on the sealing abiity of both thermafil obturators and cold laterally compacted Gutta-Percha. J Endod 28(9): 638-42

8) - Abarca AM, Bustos A, Navia M (2001) A comparison of apical sealing and extrusion between Thermafil and lateral condensation techniques. J Endod 27(11): 670-2

9) - De-Deus G, Gurgel-Filho ED, Magalhaes KM, Coutinho-Filho T (2006) A comparison of apical sealing and extrusion between Thermafil and lateral condensation techniques. J Endod 27(11): 670-2

Relatori

Prof. E. Berutti

Prof. G. Cantatore

Dr. A. Castellucci

10 endotour

Innovazioni in Endodonzia: come semplificare le fasi del trattamento endodontico ed ottenere risultati migliori

PADOVA - 24 Aprile 2010

NAPOLI - 16 Ottobre 2010

PROGRAMMA

ore 8,30 Registrazione partecipanti

ore 9,15 - 11,15 Dott. Arnaldo Castellucci

- Obiettivi della terapia endodontica
- Preparazione della cavità d'accesso: fattore chiave per il successo del trattamento
- Apertura e rifinitura della cavità d'accesso: innovativa e precisa applicazione con inserti ultrasonici Start-X
- L'importanza di una corretta irrigazione canalare fino in apice: il sistema "Endovac"

ore 11,30 - 12,30 Prof. Elio Berutti

- Glide Path: confronto tra strumentazione manuale e meccanica
- Utilizzo degli strumenti NiTi PathFiles

ore 12,30 - 13,30 Colazione di Lavoro

ore 13,30 - 14,30 Prof. Elio Berutti

- Valutazioni cliniche della morfologia canalare a scelta della tecnica di preparazione: sistematica NiTi ProTaper Universal-sistematica NiTi GT Series X

ore 14,30 - 16,30 Prof. Giuseppe Cantatore

- Finalità dell'otturazione canalare in base alla complessa anatomia dell'endodonto
- Otturatori canalari con carrier: possibilità e limiti del Thermafil
- Tecniche di otturazione con Gutta Percha termoplastica con il sistema Calamus Dual

ore 16,30 - 17,30

- Dimostrazione pratica in diretta delle tecniche di strumentazione ed otturazione da parte dei relatori
- Dibattito e domande

ore 18,00 Chiusura Lavori e Consegna Questionari ECM

QUOTE DI PARTECIPAZIONE

Odontoiatri	€ 198,00 (IVA inclusa)
Studenti*	GRATUITO - obbligatoria la preiscrizione

Richiesti i patrocini ANDI/AIO/Università Locali

Nr. max. di partecipanti 150

*Si considerano studenti solo i non laureati in possesso di libretto universitario.

La quota di iscrizione da diritto a:
- attestato di partecipazione
- colazione di lavoro
- materiale congressuale
- crediti ECM

SEGRETERIA ORGANIZZATIVA

UNI EN ISO9001:2000

e20 srl - Via Antonio Cecchi, 4/7 scala B - 16129 Genova
Tel. 010 5960362 - Fax 010 5370882 - info@e20srl.com

MAIN SPONSOR

SIMIT DENTAL · DENTSPLY MAILLEFER · MIKROS MICRODENTISTRY · DISCUS DENTAL

Barcelona roots summit 2010

www.rootssummit2010.com **3-4 y 5 Junio**

CONGRESO INTERNACIONAL ENDODONCIA

"MÁS ALLÁ DE LA ENDODONCIA: ENDOEXCELENCIA, MICRO-ODONTOLOGÍA, TOMOGRAFÍA DENTAL (CBCT), CONSERVADORA, TRAUMATOLOGÍA DENTAL, PERIODONCIA E IMPLANTOLOGÍA"

Balson, Mark	USA
Barnett, Frederik	USA
Cantatore, Giusseppe	Italia
Debelian, Gilberto	Noruega
Garcia Puente, Carlos	Argentina
Herrmann, Hans-Willi	Alemania
Hoyo, José	USA
Malfaz, José María	España
Merino, Enrique	España
Murgel, Carlos	Brazil
Nallapati, Sashi	Jamaica
Ree, Marga	Holanda
Saavedra, Juan	Venezuela
Schröder, Jörg	Alemania
Serota, Kenneth	Canada
Van As, Glenn	Canada
Zehnder, Matthias	Suiza

AUDITORIO AXA Av Diagonal, 547 Centro Comercial ILLA

INTERNACIONAL ENDODONTIC CONGRESS: ROOTS SUMMIT IX

Organizado por Roots

PRELIMINAR PROGRAMME

THURSDAY 3 JUNE 2010

8:00-9:00		*Registration*
9:00-19:00		***New Speakers Generation***
9:00-19:30		***Hands On Courses***
14:00-15:00		*Registration*
		Lectures
15:00-15:45	JM Malfaz	Applications of Volumetric Tomography in Endodontics: CBCT
15:45-16:30	G Cantarore	Missed canals : frequency and clinical impacts
16:30-17:15	C Garcia-Puente	Rationale Shaping: When, How and Which file?
17:15-17:45		*Coffee Break Expo*
17:45-18:30	H W Herrmann	Negociating & Shaping Difficulat Apical Anatomies
18:30-19:15	G Debelian	Endodontic Biofilm
20:30		WELCOME COCKTAIL

FRYDAY 4 JUNE 2010

9:00-12:30		***Video Presentations***
9:00-13:30		***Hands On Courses***
15:00-20-30		***Emergent Products and Devices***
9:00-9:45	M Zehnder	Irrigation Protocols
9:45-10:30	G Debelian	Calcium Hidroxide
10:30-11:15	S Nallapati	Anatomy: Premolars with 3 canals
11:15-11:45		*Coffee Break Expo*
11:45-12:30	S Nallapati	Anatomy: Dens in Dente
12:30-13::15	M Ree	Disassembly of root canal treated crowned teeth
13:15-14:00	C Murgel	Retreatment: mamagement of difficulties
14:00-15:00		*Lunch*
15:00-15:45	G de Deus	MTA, Bioceramics cements and future perspectives on this field
15:45-16:30	J Schröder	Perforations Management
16:30-17:15	M Ree	Fiber posts and adhesive build-up
17:15-17:45		*Coffee Break Expo*
17:45-18:30	M Balson	Long Term Trauma Problem Solving
18:30-19:15	F Barnett	Pulpar Regenerative Technique
19:15-20:00	G Van As	Microscope Rationale Selection
21:00		COCKTAIL PARTY

International Meetings

April 2010

14-17 April, 2010 **San Diego, California (USA)**	Annual session American Association of Endodontists	For details: *http://www.aae.org/dentalpro/meetings/10annual/*
23 April, 2010 **Amsterdam (Netherlands)**	Spring Meeting Netherlands Society for Endodontology (NVvE) Venue: Hotel Okura	For details: *http://www.nvve.com* (language: Dutch)

June 2010

4-6 June, 2010 **Larvik (Norway)**	NEF Annual Meeting of the Norwegian Endodontic Society Venue: Farris Bad Spa and Hotel	
25-26, June, 2010 **Nancy (France)**	SFE 2010 International Congress of the French Society of Endodontology	

July 2010

18–20 July, 2010 **Geneva (Switzerland)**	Tissue Injury and Pulp Regeneration Symposium organized by the Pulp Biology and Regeneration Group of IADR	

August 2010

19-21 August, 2010 **Espoo (Finland)**	17th Meeting of Scandinavian Endodontic Society Venue: Hanasaari Cultural Centre	

September 2010

23-25 September, 2010
Istambul
(Turkey)

10th International Congress
of the Turkish Endodontic Society
Venue: Hilton Convention Center

For details:
www.endoistanbul2010.com

October 2010

6-9 October, 2010
Athens
(Greece)

8th World Endodontic Congress of the International Federation of Endodontic Associations
Venue: Athens Hilton Hotel

For details:
www.IFEA2010-athens.com

November 2010

20 November, 2010
Amsterdam
(Netherlands)

Fall Scientific Meeting
Netherlands Society for Endodontology (NVvE)
"3D Imaging", featuring key note speaker
Dr. Shannon Patel (London, UK)
Venue: Hotel Okura

For details:
www.nvve.com

September 2011

14-17 September 2011
Rome
(Italy)

15th Biennial Congress
of the European Society of Endodontology

September 2013

12-14 September 2013
Lisbon
(Portugal)

16th Biennial Congress
of the European Society of Endodontology

Sistemi Ingrandenti e di Illuminazione

SCEGLI LA QUALITA'

Orasceptic
A KERR COMPANY

Vasta gamma di ingrandimenti e montature

Sistemi di illuminazione compatibili con tutte le configurazioni TTL o flip-up presenti sul mercato

Hires 2,8X montatura Rudy Project

ZEON LED Discovery

- Tecnologia L.E.D.
- Tre livelli di luminosità fino a 75.000 lux
- Leggero e maneggevole
- Temperatura colore: 6.500°K

Hires 3,25X montatura Victory

SIMIT DENTAL

Per informazioni contatta:
SIMIT DENTAL S.R.L.
Via C. Pisacane, 5/A - 46100 Mantova (Italy) - Tel. 0376 267811 r.a. - Fax 0376 381261
www.simitdental.it - info@simitdental.it

X-SMART™

LA GAMMA COMPLETA DI MICROMOTORI ENDODONTICI PER L'UTILIZZO ODONTOIATRICO

X-SMART™

- Funzionamento a batteria
- Ampio schermo LCD
- Testina del contrangolo miniature
- Funzionamento senza pedale
- Manipolo con interruttore on/off integrato

X-SMART™ DUAL

- Alcune caratteristiche di X-SMART™ + localizzatore d'apice integrato
- 3 diverse modalità d'uso:
  - solo micromotore
  - solo localizzatore d'apice
  - modalità Dual: micromotore e localizzatore d'apice

X-SMART™ EASY

- Senza fili & leggero
- Testina del contrangolo miniature
- Display LCD con interfaccia grafica di facile utilizzo
- Gamma completa di torque e velocità
- Auto-reverse

DENTSPLY MAILLEFER

www.dentsplymaillefer.com

Distribuito da

SIMIT DENTAL

www.simitdental.it

Corsi Post-Universitari

di

Micro-Endodonzia Clinica

Micro-Endodonzia Chirurgica

Ritrattamenti

Ortograda

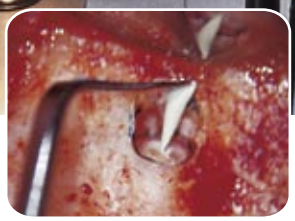

Chirurgia

Ritrattamenti

Il Dr. Castellucci ha capacità didattiche veramente eccezionali, cosa non molto comune nell'ambito odontoiatrico, oltre che una profonda quanto innegabile preparazione e un oculato aggiornamento. Di una cosa sarò sempre grata ad Arnaldo: per essere riuscito ad infondermi la passione e l'entusiasmo per l'Endodonzia, per cui mi accingo sempre con grande felicità ad eseguire nuove terapie canalari, sempre col fine di migliorarmi. (Dr.ssa Maria Teresa Sberna)

Il corso del Dr. Castellucci è stato per me uno dei più belli che ho avuto occasione di frequentare. Ha cambiato il mio modo di vedere l'Endodonzia, che ora mi piace e mi gratifica, mentre prima la consideravo noiosa. Tutti dovrebbero frequentare un corso con lui: sarà una cosa piacevole, non solo per gli insegnamenti, ma anche per la disponibilità e la bravura del relatore. (Dr.ssa Rada Innamorato)

Prima di fare il corso con il Dr. Castellucci, ogni molare era un'angoscia! Adesso l'80% del mio lavoro è Endodonzia e prevalentemente su molari, vissuta non più come stress ma quasi come un hobby. Dal corso si capisce quali sono i REALI obiettivi dell'Endodonzia e i mezzi veramente UTILI per raggiungerli, così che l'applicazione di un metodo rigoroso e al tempo stesso semplice e ripetibile ci dà risultati sempre prevedibili. (Dr. Fabrizio Cardosi)

IL TRIDENTE
EDIZIONI ODONTOIATRICHE

Warm Gutta-Percha Study Club

Segreteria organizzativa
Edizioni Odontoiatriche Il Tridente S.a.s.
Viale degli Artisti, 6/r - 50132 Firenze
Tel. 055 500 1312 - Fax 055 500 0232
e-mail: *info@iltridente.it*

Sede corsi
Piazza Indipendenza 21 - 50126 Firenze

Centro INSEGNAMENTO MICRO-ENDODONZIA